



Caroline Schöngart (Autor)

Vergleichende computertomographische und röntgenologische Untersuchung der HWS im Bereich von C3/C4 mit und ohne Kontrastmittel bei Warmblutpferden ohne neurologische Symptome

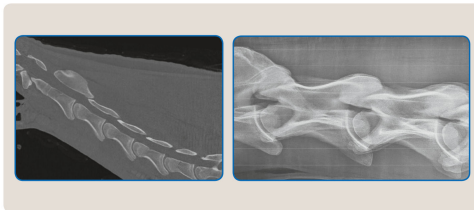
Wissenschaftliche Reihe
der Klinik für Pferde

Herausgegeben von
Karsten Feige, Peter Stadler,
Harald Sieme, Bernhard Ohnesorge



Caroline Schöngart

Vergleichende computertomographische und röntgenologische Untersuchung der HWS im Bereich von C3/C4 mit und ohne Kontrastmittel bei Warmblutpferden ohne neurologische Symptome



STIFTUNG TIERÄRZTLICHE HOCHSCHULE HANNOVER

26

 Cuvillier Verlag Göttingen
Internationaler wissenschaftlicher Fachverlag

<https://cuvillier.de/de/shop/publications/7535>

Copyright:

Cuvillier Verlag, Inhaberin Annette Jentsch-Cuvillier, Nonnenstieg 8, 37075 Göttingen, Germany

Telefon: +49 (0)551 54724-0, E-Mail: info@cuvillier.de, Website: <https://cuvillier.de>



1 Einleitung

Die Computertomographie (CT) ist seit Ende des vergangenen Jahrhunderts als bildgebendes Diagnoseverfahren auch in der Pferdemedizin eingeführt. Bei der diagnostischen Abklärung der Ursache einer Lahmheit gewinnt sie zunehmend an Bedeutung. Die computertomographische Untersuchung der Halswirbelsäule des Pferdes ist noch nicht als Routinediagnostik etabliert. Die Diagnostik der Halswirbelsäule beim Pferd erfolgt derzeit vor allem röntgenologisch und ultrasonographisch. In der Literatur werden lediglich zwei computertomographische Studien beschrieben, bei denen die Untersuchungen jedoch an isolierten Halswirbelsäulen durchgeführt wurden (MOORE et al. 1992, CLARIDGE et al. 2010). Zurzeit ist das Standardverfahren zur Diagnostik der zervikalstenotischen Myelopathie (auch Cervical Vertebral (Stenotic) Myelopathy (CVSM oder CVM) genannt) die röntgenologische Myelographie (NIXON et al. 1982, PAPAGEORGES et al. 1987). Sie ist die einzige Methode, um eine Rückenmarkskompression zu lokalisieren. Die Reduktion der Kontrastmittelsäulen ist jedoch aufgrund der latero-lateralen Darstellung lediglich im Sagittalschnitt darstellbar (LISCHER 2011). Die unterschiedlichen Messmethoden zur Quantifizierung der Reduktion der dorsalen bzw. ventralen Kontrastmittelsäulen werden kontrovers diskutiert (LISCHER 2011). Die computertomographische Untersuchung zeigt dagegen zusätzlich den Ausgangspunkt, den Schweregrad und die Lokalisation der Rückenmarkskompression sowohl im Sagittal- als auch im Transversalschnitt. In der Humanmedizin ist die mit Kontrastmittel durchgeführte computertomographische Untersuchung der Halswirbelsäule den Röntgenbildern der Myelographie überlegen (DUBLIN et al. 1983), da diese die Halswirbelsäule dreidimensional und überlagerungsfrei darstellt, ohne dass sich die Facettengelenke überlagern. Neben der Darstellung einer möglichen Kompression des Rückenmarks können die Facettengelenke und Wirbel in ihrer knöchernen Struktur dargestellt und beurteilt werden (CLARDIGE et al. 2010) und es kann eine Messung des minimalen sagittalen Durchmessers (MSD) durchgeführt werden (MOORE et al. 1992). Eine computertomographische Untersuchung ist sinnvoll bei Pferden, die in der Myelographie keine Auffälligkeiten zeigen, aber trotzdem eine Ataxie und klinische Hinweise auf eine Halswirbelsäulen-Pathologie aufweisen (MOORE et al. 1992).



Eine Optimierung der radiologischen Untersuchung der Halswirbelsäule beim Pferd kann durch computertomographische Untersuchungen erreicht werden, wobei die technische Umsetzung bislang noch nicht möglich ist (GERHARDS et al. 2011). Bisher konnten die Untersuchungen nur in vitro und nicht in vivo erfolgen. Grund waren die zu geringe Größe des Narkosetisches und der auf 50 cm begrenzte Röhrendurchmesser des Computertomographen (MOORE et al. 1992, VAN BIERVLIET et al. 2006). Die in der Veterinärmedizin eingesetzten Computertomographen können die Halswirbelsäule nur bis zum vierten Halswirbel darstellen. Eine Darstellung des maximal gebeugten Halses ist nicht möglich (VAN BIERVLIET et al. 2006).

Für die im Rahmen dieser Arbeit erstellte Studie stand ein Computertomograph mit einem Röhrendurchmesser von 85 cm zur Verfügung, der es ermöglicht, ein Warmblutpferd sowohl mit gerader als auch mit maximal gebeugter Kopf-Hals-Haltung bis zum siebten Halswirbel zu untersuchen. Weiterhin wurde ein speziell für die Größe und Schwere eines Pferdes konzipierter Narkosetisch eingesetzt.

Ziel dieser Arbeit ist es, die Ergebnisse röntgenologischer, computertomographischer und myelographischer Untersuchung der Halswirbelsäule von Warmblutpferden miteinander zu vergleichen und den Stellenwert der Computertomographie herauszuarbeiten.



2 Literaturübersicht

2.1 Grundlagen der Anatomie des Halses

2.1.1 Knöchernen Strukturen der Halswirbelsäule

Die Halswirbelsäule des Pferdes besteht wie bei allen Säugetieren aus sieben Halswirbeln. Die Wirbel C3-C7 bestehen aus dem Wirbelkörper, *Corpus vertebrae* (Abb. 1a und b, Nr. 1), dem Wirbelbogen, *Arcus vertebrae* (Abb. 1a und b, Nr. 2) und den Wirbelfortsätzen, *Processus vertebrae* (Abb. 1a und b, Nr. 3 und 6). C1 und C2 sind dagegen von diesen und untereinander morphologisch deutlich verschieden (NICKEL et al. 2004a, WISSDORF et al. 2010). Die Wirbelkörper und die Wirbelbögen bilden die knöchernen Grundlage des Wirbelkanals, *Canalis vertebralis*, der das Rückenmark und seine Hüllen beinhaltet (WISSDORF et al. 2010).

Die Wirbelkörper C3-C7 werden von kranial nach kaudal kürzer. Ihre *Extremitas cranialis* (Abb. 1a, Nr. 1) ist gewölbt, ihre *Extremitas caudalis* (Abb. 1b, Nr. 1) konkav geformt. Ventral springt am dritten bis fünften Halswirbel eine kräftige *Crista ventralis* (Abb. 1b, Nr. 10) vor. Die *Processus spinosi* (Abb. 1a und b, Nr. 3) des dritten bis sechsten Halswirbels sind lediglich als *Tubercula* angedeutet. Seitlich am Wirbelkörper befinden sich die Querfortsätze, *Processus transversi* (Abb. 1a und b, Nr. 6), welche in ihrem Ursprung mit Ausnahme des siebten Halswirbels von dem *Foramen transversarium* (Abb. 1a und b, Nr. 9) durchbohrt werden und dadurch in einen ventralen und einen dorsalen Anteil geteilt werden. Das ventrale Teilstück, das nach kranial ragt, stellt eine Rippenanlage dar (Abb. 1a, Nr. 8). Das nach kaudal ragende dorsale Teilstück entspricht dem eigentlichen Querfortsatz eines Brustwirbels (Abb. 1a, Nr. 7). Die *Foramina transversaria* formen zusammen eine Art Querfortsatzkanal, in dem Wirbelgefäße und Teile des sympathischen Grenzstranges verlaufen. Die tiefen *Incisurae vertebrales craniales et caudales* begrenzen die weiten *Foramina intervertebralia* (NICKEL et al. 2004a).

Von C3-C7 sind die kranialen Wachstumsfugen bis zum vierten Lebensjahr und die kaudalen Wachstumsfugen bis zum fünften Lebensjahr röntgenologisch sichtbar (WISSDORF et al. 2010). Die beiden Wachstumsfugen verbinden jeweils die kraniale und kaudale Epiphyse mit dem Wirbelkörper (WISSDORF et al. 2010).

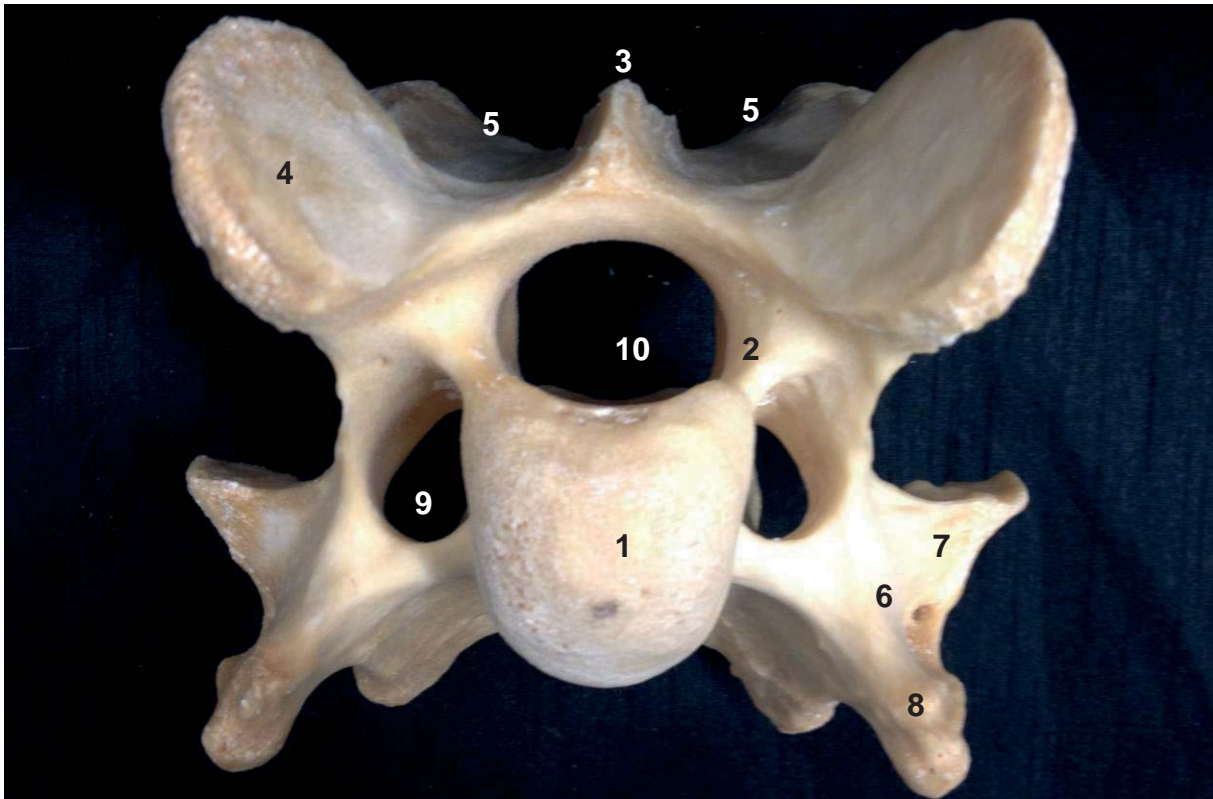


Abbildung 1a: Dritter Halswirbel eines Pferdes, Ansicht von kranial

1. *Extremitas cranialis des Corpus vertebrae*, 2. *Arcus vertebrae*, 3. *Proc. spinosus*, 4. *Procc. articulares craniales*, 5. *Procc. articulares caudales*, 6. *Proc. transversus*, 7. *Tuberculum dorsale des Proc. transversus*, 8. *Tuberculum ventrale des Proc. transversus*, 9. *Foramen transversarium* 10. *Foramen vertebrale*

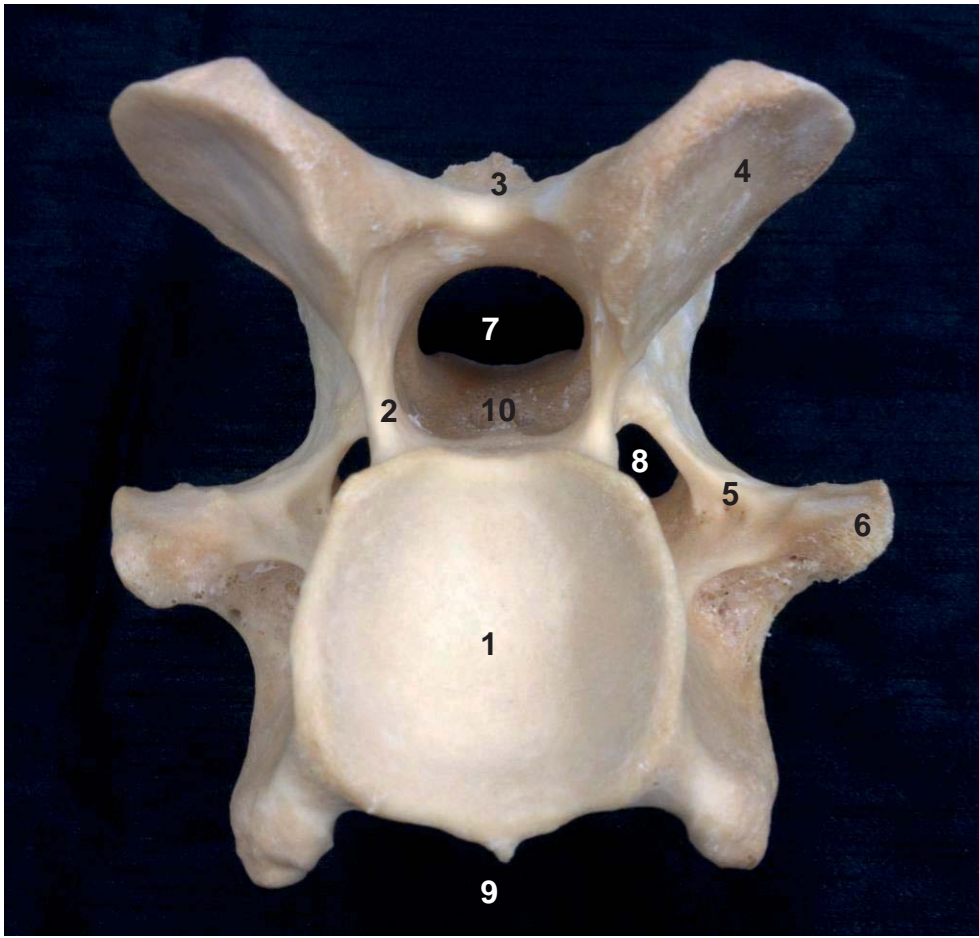


Abbildung 1b: Dritter Halswirbel eines Pferdes, Ansicht von kaudal

1. *Extremitas caudalis des Corpus vertebrae*, 2. *Arcus vertebrae*, 3. *Proc. spinosus*, 4. *Procc. articulares caudales*, 5. *Proc. transversus*, 6. *Tuberculum dorsale des Proc. transversus*, 7. *Foramen vertebrale*, 8. *Foramen transversarium*, 9. *Crista ventralis*, 10. *Bandleiste*