



Eva Baake (Autor)  
**Studie zur Ursache und Therapie der equinen  
rezidivierenden Uveitis**


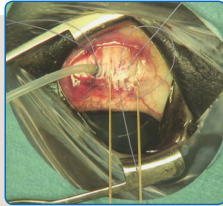
Wissenschaftliche Reihe  
der Klinik für Pferde

Herausgegeben von  
Karsten Feige, Peter Stadler,  
Harald Sieme, Bernhard Ohnesorge



Eva Baake

**Studie zur Ursache und Therapie  
der equinen rezidivierenden Uveitis**



STIFTUNG TIERÄRZTLICHE HOCHSCHULE HANNOVER

**31**

 Cuvillier Verlag Göttingen  
Internationaler wissenschaftlicher Fachverlag

<https://cuvillier.de/de/shop/publications/7651>

Copyright:  
Cuvillier Verlag, Inhaberin Annette Jentsch-Cuvillier, Nonnenstieg 8, 37075 Göttingen,  
Germany  
Telefon: +49 (0)551 54724-0, E-Mail: [info@cuvillier.de](mailto:info@cuvillier.de), Website: <https://cuvillier.de>



# 1 Einleitung

Die equine rezidivierende Uveitis (ERU) ist eine Augenerkrankung entzündlichen Charakters, die durch ihren progredienten und wiederkehrenden Verlauf signifikante Auswirkungen auf die betroffenen Pferde sowie ihre Besitzer hat (Gerding & Gilger, 2016). Im Wesentlichen werden drei verschiedene Formen der ERU anhand der betroffenen Augenabschnitte unterschieden. Erstens die schmerzhafteste „anteriore Uveitis/Iritis“, zweitens die wenig bis nicht schmerzhafteste „intermediäre Uveitis/Zyklitis“, welche auch „schleichende Uveitis“ genannt wird und drittens die „posteriore Uveitis/Choroiditis“. Diese drei Formen können sowohl isoliert, als auch gemeinsam auftreten und werden dann auch als „Panuveitis“ bezeichnet (Spiess, 2010; Tömördy et al, 2010; Wollanke & Gerhards, 2009).

Es hat sich gezeigt, dass einige Formen der ERU häufiger bei bestimmten Pferderassen diagnostiziert werden. So wird die „intermediäre Uveitis/Zyklitis“ häufig bei Appaloosas und Kaltblutpferden gesehen (Gilger, 2010). Die „anteriore Uveitis/Iritis“ tritt häufig zusammen mit der „posterioren Uveitis/Choroiditis“ auf und wird bisweilen als „Klassische Uveitis“ bezeichnet (Gilger, 2010).

Immer wieder wird die ERU mit einer intraokularen Leptospireninfektion in Verbindung gebracht (Ahmed et al, 2006; Alexander, 1990; Brandes et al, 2007; Brem et al, 1998; 1999; Faber et al, 2000; Frellstedt, 2009; Gerding & Gilger, 2016; Halliwell, 1985; Hartskeerl et al, 2004; Heusser, 1948; Polle et al, 2014; Rimpau, 1947; Schwink et al, 1989; Sillerud et al, 1987; Von Borstel et al, 2010; Wiehen, 2012; Wollanke et al, 1998; Wollanke et al, 2004; Wollanke et al, 2000; Wollanke et al, 2001). Die intraokulare Leptospireninfektion kann bestätigt werden durch eine erfolgreiche Anzucht der Bakterien, durch einen Antigennachweis, oder durch einen



Antikörpernachweis aus Kammerwasser bzw. Glaskörpermaterial von an ERU erkrankten Pferden. Leptospirales Antigen kann mit Hilfe der Polymerasekettenreaktion (PCR), und leptospirale Antikörper können mit Hilfe des Mikroagglutinationstestes (MAT) nachgewiesen werden. Die positiven Nachweisraten der Antikörper mittels MAT schwanken in der Literatur zwischen 43 und 94 % (Brandes et al, 2007; Brem et al, 1999; Gerding & Gilger, 2016; Gilger et al, 2008; Polle et al, 2014; Von Borstel et al, 2010; Wollanke et al, 1998; Wollanke et al, 2001). Die PCR kann bei 40 bis 100 % der betroffenen Pferde leptospirales Antigen aus Kammerwasser- beziehungsweise aus Glaskörpermaterial nachweisen (Brandes et al, 2007; Faber et al, 2000; Polle et al, 2014; Von Borstel et al, 2010), und lebende Leptospiren können laut Literatur in 16 bis 53 % der Proben erfolgreich angezüchtet werden (Brandes et al, 2007; Brem et al, 1999; Dorrego-Keiter E, 2016; Faber et al, 2000; Hartskeerl et al, 2004; Wollanke et al, 2004; Wollanke et al, 2001). Da in einem nicht zu vernachlässigendem Anteil der Fälle keine Hinweise auf eine intraokulare Leptospireninfektion vorliegen, ist davon auszugehen, dass es grundsätzlich eine leptospiren-positive und eine leptospiren-negative Form der ERU gibt (Gerding & Gilger, 2016).

Der Austausch von Glaskörpermaterial im Rahmen einer Vitrektomie der an ERU erkrankten Pferdeaugen wird nun seit mehr als zwei Jahrzehnten in Europa durchgeführt. Es zeigte sich in den ersten Studien, dass die Vitrektomie durch den Austausch von entzündlich verändertem, trübem Glaskörpermaterial zu einer Aufklärung des Glaskörperaumes führt und der progrediente Verlauf der Erkrankung auf diese Weise positiv beeinflusst werden kann (Werry & Gerhards, 1992; Werry, 1991). Weitere Studien aus den darauffolgenden Jahren zeigten, dass zwischen 73,6 und 100 % der vitrektomierten Pferde keine rezidivierenden Uveitis-Schübe auf dem operierten Auge zeigten (Frühauf, 1998; Tömördy et al, 2010; Von Borstel et al, 2005;



Werry & Gerhards, 1992; Werry, 1991). Des Weiteren scheint die Prognose bezüglich einer Rezidivfreiheit für an ERU erkrankte Augen besser zu sein, wenn leptospirale Antikörper aus dem entfernten Glaskörpermaterial nachgewiesen werden können. Aus diesem Grund wird eine präoperative Untersuchung von Glaskörpermaterial oder Kammerwasser mittels MAT vorgeschlagen, um für die Vitrektomie nur Augen mit nachweisbaren leptospiralen Antikörpern zu selektieren (Tömördy et al, 2010).

Ziel der vorliegenden Studie war es, zum einen den Einfluss unterschiedlicher Labore auf die Ergebnisse von MAT- und PCR-Untersuchungen zu evaluieren und zum anderen Langzeitergebnisse der Vitrektomie basierend auf ophthalmologischen Nachuntersuchungen zu erheben.

Die vorliegende Dissertation vergleicht im Kapitel I die Ergebnisse von PCR- und MAT-Untersuchungen unterschiedlicher Labore miteinander. Die Übereinstimmung der verschiedenen Labore in den einzelnen Nachweismethoden wird herausgestellt, wobei die Faktoren verdeutlicht werden, die diese Nachweismethoden beeinflussen. In Kapitel II werden ophthalmologische Langzeituntersuchungen von vitrektomierten Pferden präsentiert und der Einfluss von Geschlecht, Alter und Rasse der Pferde, die Bedeutung der MAT- und PCR-Ergebnisse und der präoperativen Vorschädigungen der vitrektomierten Augen evaluiert.



## 2 Literaturübersicht

### 2.1 Equine rezidivierende Uveitis

#### 2.1.1 Definition

Die ERU ist eine entzündliche Augenerkrankung des Pferdes, die alle Uveastrukturen betreffen kann. Auf einen akuten, entzündlichen Schub folgt eine unterschiedlich lange, entzündungsfreie Periode, bevor eine erneute, akute Uveitis einsetzt (Lavach, 1990; Wollanke & Gerhards, 2009). Die Diagnose einer ERU wird somit nicht nur aufgrund gegenwärtiger klinischer Symptome gestellt, sondern ebenfalls auf Grundlage dokumentierter Krankheitsverläufe (Spiess, 2010).

#### 2.1.2 Einteilung, Symptome und Verlauf

Die ERU wird in verschiedene klinische Unterformen eingeteilt. Eine Einteilung unterscheidet zwischen der „klassischen ERU“, der „schleichenden ERU“ und der „posterioren ERU“. Die „Klassische ERU“ ist hauptsächlich von akuten, sehr schmerzhaften Perioden okularer Entzündung geprägt, die hauptsächlich Iris, Ziliarkörper und Choroidea betreffen. Die „Schleichende ERU“ wird hingegen als eine milde, nahezu schmerzfreie Entzündung okularer Strukturen definiert. Letztgenannte Form kommt hauptsächlich beim Appaloosa und bei Kaltblupferden in den USA vor. Bei der „Posterioren ERU“ sind vorwiegend Glaskörper, Choroidea und Retina von entzündlichen Reaktionen betroffen. Warm- und Kaltblüter, sowie aus Europa in die USA importierte Pferde zeigen diese Form der ERU (Gilger, 2010).

Eine andere Einteilung orientiert sich strikter anhand betroffener Augenabschnitte und wird unterschieden in die „vordere Uveitis“ als eine sehr schmerzhaftes Iritis, die „intermediäre Uveitis“ als eine schmerzlose Zyklitis und die selten vorkommende „hintere Uveitis“ als eine



Choroiditis (Wollanke & Gerhards, 2009). Andere Autoren unterscheiden neben der „vorderen Uveitis“ und der „intermediären Uveitis“ eine „Panuveitis“, die aufgrund einer Miosis zunächst als eine „vordere Uveitis“ eingeordnet wird (Spiess, 2010; Tömördy et al, 2010).

Weitere Symptome die in sehr großer Variabilität auftreten können sind eine Hyperämie der Konjunktiven, Trübungen der Hornhaut, der vorderen Augenkammer und der Linse, Hornhautvaskularisation, Miosis, Irisödem, Glaskörpertrübungen und Glaskörperverflüssigungen, Netzhautfalten bis hin zu einer Netzhautablösung (Cook et al, 1983; Gilger, 2010; Von Borstel et al, 2005; Von Borstel, 2010; Wollanke & Gerhards, 2009). Die ERU stellt somit eine der häufigsten Ursachen für einen Visusverlust beim Pferd dar (Lavach, 1990).