



Alexander Schwieder (Autor)

Untersuchung zur histologischen Beschaffenheit der Schleimhaut der Sinus paranasales des Pferdes unter Berücksichtigung von Topographie und Alter

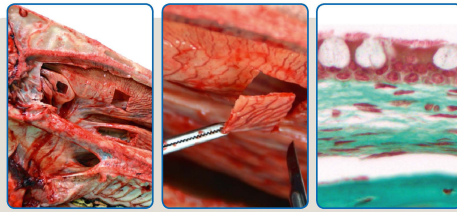
Wissenschaftliche Reihe
der Klinik für Pferde

Herausgegeben von
Karsten Feige, Peter Stadler,
Harald Sieme, Bernhard Ohnesorge



Alexander Schwieder

**Untersuchung zur histologischen Beschaffenheit
der Schleimhaut der Sinus paranasales des Pferdes
unter Berücksichtigung von Topographie und Alter**



STIFTUNG TIERÄRZTLICHE HOCHSCHULE HANNOVER

36



Cuvillier Verlag Göttingen
Internationaler wissenschaftlicher Fachverlag

<https://cuvillier.de/de/shop/publications/7813>

Copyright:

Cuvillier Verlag, Inhaberin Annette Jentzsch-Cuvillier, Nonnenstieg 8, 37075 Göttingen,
Germany

Telefon: +49 (0)551 54724-0, E-Mail: info@cuvillier.de, Website: <https://cuvillier.de>



Inhaltsverzeichnis

1	Einleitung.....	11
2	Literaturübersicht.....	13
2.1	Das Nasennebenhöhlensystem des Pferdes – Anatomische Übersicht.....	13
2.2	Einteilung und Funktion der oberen Atemwege.....	18
2.3	Histologie der oberen Atemwege	19
2.3.1	Nasenvorhof (<i>Vestibulum nasi</i>)	21
2.3.2	Nasenhöhle (<i>Cavum nasi</i>).....	22
2.3.2.1	<i>Regio respiratoria</i>	22
2.3.2.2	<i>Regio olfactoria</i>	24
2.3.3	Nebenhöhlen der Nase (<i>Sinus paranasales</i>)	26
2.4	Spezielle Histologie der oberen Atemwege des Pferdes.....	28
2.4.1.1	Nasenvorhof (<i>Vestibulum nasi</i>)	28
2.4.1.2	Nasenhöhle (<i>Cavum nasi</i>).....	30
2.4.1.2.1	<i>Regio respiratoria</i>	30
2.4.1.2.2	<i>Regio olfactoria</i>	32
2.4.1.3	Nebenhöhlen der Nase (<i>Sinus paranasales</i>).....	33
2.4.1.4	Histologische Merkmale des Immunsystems.....	37
2.4.1.5	Interindividuelle Unterschiede	38
2.5	Klinische Relevanz von Erkrankungen der NNH des Pferdes	38
2.5.1	Auftretende Erkrankungen der NNH und deren Diagnostik	39
2.5.1.1	<i>Sinusitis paranasalis</i>	39
2.5.1.1.1	Primäre Sinusitis	41
2.5.1.1.2	Sekundäre Sinusitis	41
2.5.1.2	Sinuszysten	42
2.5.1.3	Progressives Ethmoidales Hämatom (PEH).....	44
2.5.1.4	Tumoren der NNH	45
3	Material und Methode.....	47
3.1	Untersuchungsmaterial	47
3.2	Präparation und Versuchsablauf	47
3.3	Makroskopische Beurteilung der Nasenschleimhaut.....	51
3.4	Probenentnahme.....	51
3.5	Probenverarbeitung, Entkalkung und Anfertigung von Schnittpräparaten ..	57
3.6	Vorbehandlung der Präparate für histologische Färbungen	59



3.7	Histologische Färbungen.....	60
3.7.1	Masson-Goldner Trichrom-Färbung (MA)	60
3.7.2	Hämatoxylin-Eosin-Färbung (HE)	61
3.8	Histologische Untersuchung.....	61
3.9	Statistische Auswertung	66
4	Ergebnisse	67
4.1	Probenentnahme und Probenanzahl.....	67
4.2	Makroskopische Beurteilung der nasalen Schleimhaut	69
4.3	Deskriptive Auswertung der Schleimhauthistologie.....	71
4.3.1	Sinus paranasales (Lokalisation I-IX, exklusiv IV).....	71
4.3.1.1	Schleimhautseiten	71
4.3.1.2	Grundaufbau der sinuidalen respiratorischen Schleimhaut	72
4.3.1.3	Epithel der sinuidalen respiratorischen Schleimhaut	73
4.3.1.4	Subepitheliales Gewebe der sinuidalen respiratorischen Schleimhaut	78
4.3.2	<i>Apertura nasomaxillaris</i> (AN) (Lokalisation IV).....	83
4.3.2.1	Grundaufbau der respiratorischen Schleimhaut (AN).....	83
4.3.2.2	Epithel der respiratorischen Schleimhaut (AN).....	84
4.3.2.3	Subepitheliales Gewebe der respiratorischen Schleimhaut (AN) ...	86
4.4	Altersabhängige und topographische Unterschiede – Statistische Auswertung (Lokalisation I-IX, exklusiv IV)	90
4.4.1	Höhe der Mukosa.....	90
4.4.2	Höhe des Flimmerepithels	95
4.4.3	Gefäßfläche	99
4.4.4	Anzahl der Becherzellen	102
4.4.5	Zellkernreihen des Epithels.....	105
4.4.6	Korrelationen.....	105
5	Diskussion	106
5.1	Diskussion der Methodik	106
5.1.1	Probenmaterial.....	106
5.1.2	<i>Postmortale</i> Veränderungen	108
5.1.3	Probenentnahme	109
5.1.3.1	Probenbearbeitung.....	111
5.1.3.2	Auswertung	114



5.2	Diskussion der Ergebnisse	115
5.2.1	Makroskopische Beurteilung	115
5.2.2	Histologische Beurteilung der Schleimhaut.....	116
5.2.2.1	Gesamtaufbau der Schleimhaut und Schleimhauthöhe	116
5.2.2.1.1	Höhe und Aufbau <i>Lamina epithelialis mucosae</i>	118
5.2.2.1.2	<i>Lamina propria mucosae</i> , Drüsen, Gefäße und Nerven	121
5.2.2.2	Altersabhängige und topographische Unterschiede - statistische Auswertung	123
5.2.2.2.1	Altersabhängige Unterschiede	123
5.2.2.2.2	Topographische Unterschiede	124
5.3	Zusammenfassung und Ausblick.....	126
6	Zusammenfassung	128
7	Summary	131
8	Literaturverzeichnis	133
9	Anhang	146
9.1	Probenverarbeitung	146
9.1.1	Fixierlösung.....	146
9.1.2	Ethylendiamintetraessigsäure (EDTA)	146
9.1.3	Färbelösungen	146
9.1.3.1	Lösung Hämatoxylin-Eosin-Färbung	146
9.1.3.2	Lösungen Masson-Goldner-Färbung.....	147
9.1.4	Herstellerangaben.....	148
9.1.5	Externe Labore zur Herstellung und Färbung der Schnittpräparate	149
9.2	Ergebnisse – Tabellenverzeichnis.....	149