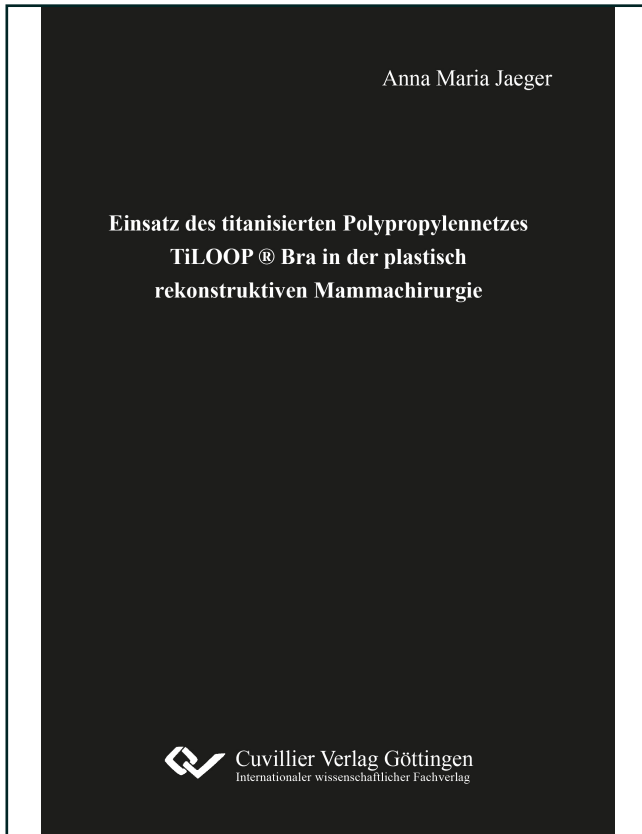




Anna Maria Jaeger (Autor)

**Einsatz des titanisierten Polypropylennetzes TiLOOP
® Bra in der plastisch rekonstruktiven
Mammachirurgie**



<https://cuvillier.de/de/shop/publications/8160>

Copyright:

Cuvillier Verlag, Inhaberin Annette Jentzsch-Cuvillier, Nonnenstieg 8, 37075 Göttingen,
Germany

Telefon: +49 (0)551 54724-0, E-Mail: info@cuvillier.de, Website: <https://cuvillier.de>



1 Einleitung

Das aktuelle Kapitel soll einen Einstieg in das vorliegende Dissertationsprojekt ermöglichen. Im Zuge dessen wird zunächst der thematische Hintergrund des Forschungsvorhabens dargestellt, um daran anknüpfend die Zielsetzung des Forschungsprojektes zu formulieren. Anschließend werden im Rahmen einer Literaturdiskussion die anatomischen und chirurgischen Grundlagen, die für die vorliegende Arbeit relevant sind, erläutert. Im Methodenteil werden die für die vorzustellende Studie relevanten Materialien und Methoden erörtert, um im anschließenden Ergebnisteil auf die bisherigen Ergebnisse der zentralen Studie einzugehen. Nachfolgend werden die Ergebnisse und das Studiendesign im Rahmen des Diskussionsteils kritisch gewürdigt. Eine Zusammenfassung schließt die vorliegende Dissertation ab.

1.1 Thematischer Hintergrund

Bösartige Neubildungen der Brustdrüse bei Frauen werden nach der Internationalen statistischen Klassifikation der Krankheiten und verwandter Gesundheitsprobleme (ICD) mit dem Zeichen C50 codiert und sind mit die häufigsten Krebserkrankungen bei Frauen [1, 2]. Nachfolgende Abbildung spiegelt die altersspezifischen Erkrankungsarten aufgeschlüsselt nach Geschlecht wider:

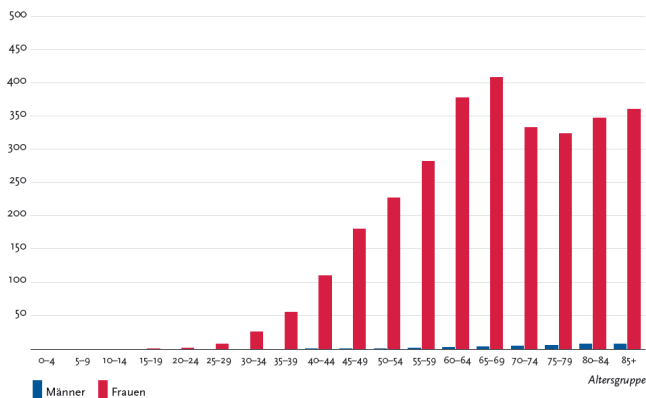


Abbildung 1: Altersspezifische Erkrankungsarten C50 nach Geschlecht je 100.000. Abbildung entnommen aus [2: 66]



Neben der brusterhaltenden Therapie sowie adjuvanten Therapieformen, wie der Strahlen-, Chemo- oder Hormontherapie, empfiehlt die derzeit gültige S3-Leitlinie für die Diagnostik, Therapie und Nachsorge des Mammakarzinoms [3] die Mastektomie als Möglichkeit der operativen Therapie invasiver Karzinome. Dabei sind derzeit im Falle einer Mastektomie mehrere chirurgische Varianten denkbar. Hierzu zählen beispielsweise die radikale [4], die modifiziert radikale [5], die subkutane [6] und die hautsparende Mastektomie [7]. Die Mastektomie geht dabei meist mit einer Entfernung von großen Teilen des Brustgewebes einher, was zu einer starken Beeinträchtigung der Lebensqualität für die betroffenen Frauen führen kann [8, 9]. Diese Beeinträchtigung kann nicht zuletzt auf die Veränderung des ästhetischen und sexuellen Selbstempfindens der betroffenen Patientinnen zurückgeführt werden [10]. Aus diesem Grund gab es seit längerer Zeit Bestrebungen, die Brust nach einer radikalen Mastektomie wieder zu rekonstruieren, wofür sich im Laufe der Zeit verschiedene Techniken etabliert haben.

Grundsätzlich sind hierfür sowohl autologe als auch heterologe Lösungen denkbar. Zu den autologen Rekonstruktionstechniken können die Rekonstruktion aus dem Latissimus-dorsi-Lappen [11] und die Rekonstruktion aus dem freien TRAM-(Transverser Rectus Abdominis Musculocutaneus-)Lappen [12] gezählt werden. Daneben existieren zahlreiche weitere autologe Rekonstruktionstechniken, die stetig weiterentwickelt und auch kontrovers diskutiert werden [13].

Bei der heterologen Brustrekonstruktion wird körperfremdes Material zum Wiederaufbau der weiblichen Brust genutzt, wobei sich der Einsatz oftmals auf Expander und Volumenimplantate beschränkt [14]. Um das Implantat zu stabilisieren, gibt es weiterhin die Möglichkeit, einen netzgestützten Implantataufbau vorzunehmen [15]. Bezüglich der Möglichkeiten eines netzgestützten beziehungsweise matrixgestützten Aufbaus formulieren Nestle-Krämling und Thill:

„In den vergangenen Jahrzehnten hat sich die Technik der rekonstruktiven implantatbasierten Brustchirurgie durch die onkologischen Innovationen der haut- (SSM) und nippelsparenden Mastektomie (NSM) in Kombination mit neuen Materialien wie synthetischen Netzen (SN) und azellulären dermalen Matrices (ADM) stetig weiterentwickelt. Ziel ist die sofortige komplette Abdeckung und Stabilisierung der gesamten Implantatloge, kranial durch den mobilisierten M. pectoralis major, kaudal durch das am Muskel fixierte Netz oder ADM mit gleichzeitiger Stabilisierung des Implantats. So



kann reproduzierbar und zuverlässig eine deutlich bessere Ästhetik erreicht werden als mit Standardtechniken ohne Netz oder ADM. [16: 166]“

In diesem Zusammenhang werden derzeit verstärkte Bemühungen unternommen, bestehende Netz-Implantat-Aufbauten bezüglich ihres Langzeiterfolgs, des ästhetischen Erscheinungsbildes und daraus resultierender psychosozialer Faktoren für die Patientinnen zu evaluieren. Eine Studie, die sich derzeit mit der Frage auseinandersetzt, wie ein netzgestützter Aufbau mit einem neu entwickelten titanisierten Polypropylenetz (TiLOOP Bra) den Outcome für die operierten Patientinnen beeinflusst, befindet sich derzeit noch in der Durchführungsphase (PRO-BRA-Studie, unveröffentlichte Daten). Wenn im Rahmen der vorliegenden Arbeit auf Forschungsdaten dieser Studie zurückgegriffen wird, erfolgt die Zitation mit [17].

1.2 Fragestellung und Zielsetzung

Zur PRO-BRA-Studie werden halbjährlich statistische Zwischenauswertungen veröffentlicht, die einen genauen Einblick in den Ablauf der Studie geben. Die Zwischenanalysen enthalten unter anderem Angaben zu:

- den beteiligten Zentren und Einrichtungen,
- den Ein- und Ausschlusskriterien der Studie,
- der Zahl bisher operierter Patientinnen und die Operationstechnik,
- der ästhetischen Beurteilung durch Patientinnen und plastische Chirurgen und
- der Beurteilung der Lebensqualität und -zufriedenheit durch die Patientinnen mit dem Erhebungsinstrument BREAST-Q.

Die Präsentation der bisher gewonnenen Studiendaten sowie die Einordnung der bisher gewonnenen Erkenntnisse sind dabei das Hauptanliegen der geplanten Dissertation. Dazu kann die anleitende Forschungsfrage wie folgt formuliert werden:

- Wie lässt sich die Lebensqualität sowie das ästhetische Selbst- und Fremdempfinden von Patientinnen, die im Zuge einer Brustkrebsbehandlung oder -prävention mittels TiLOOP®-gestützter Implantatrekonstruktion behandelt wurden, insgesamt beurteilen?“



Auf Basis dieser Untersuchung werden durch die Beurteilung der bisherigen statistischen Auswertung der bislang erhobenen Daten folgende weiterführende Fragen beantwortet:

- Wie lässt sich die Patientinnenstichprobe demografisch und klinisch charakterisieren?
- Welche Operationstechniken wurden im Rahmen der Behandlung angewendet?
- Wie schätzen die Patientinnen ihre Lebensqualität entsprechend den Items im BREAST-Q-Fragebogen ein und lassen sich im Follow-up-Verlauf Unterschiede bezüglich demografischer oder klinischer Charakteristika ableiten?
- Wie ist das Verhältnis von ästhetischer Selbsteinschätzung und Zweitbegutachtung durch unabhängige Fachgutachter hinsichtlich des Erscheinungsbildes der rekonstruierten Brust?



2 Literaturdiskussion

Da eine derzeitige Standardtherapieempfehlung im Falle einer Mammakarzinom-erkrankung die Mastektomie ist, wird diese Therapieoption detaillierter beleuchtet. Eine Übersicht zu autologen und heterologen Methoden der Brustrekonstruktion und die dafür relevanten Operationstechniken schließen das Kapitel ab.

2.1 Mastektomie als Therapieansatz

Eine häufig indizierte Therapieoption beim Vorliegen eines Mammakarzinoms ist die Mastektomie. Die erste Mastektomie, die im Rahmen der modernen chirurgischen eMedizin entwickelt wurde, war die radikale Mastektomie. Erstmals wurden diese Operationsmethode im Jahr 1882 angewendet. Sie beinhaltet die Entfernung der gesamten Brust, der Musculi pectorales sowie der regionalen Lymphknoten. Die Lokalrezidivrate über einen Zeitraum von drei Jahren wird mit sechs Prozent angegeben [23].

Später wurde die modifizierte radikale Mastektomie entwickelt, die als eigenständige Methode im Jahr 1930 vorgestellt wurde. Bei dieser Variante bleibt der Musculus pectoralis maj. erhalten. Trotz der Tatsache, dass sich hinsichtlich der Rezidiv- und Mortalitätsraten keine Unterschiede zur radikalen Mastektomie ergaben, ging die modifizierte Variante doch mit einem besseren kosmetischen Ergebnis und einer geringeren perioperativen Komplikationsrate einher. [24].

Eine Weiterentwicklung der Mammakarzinombehandlung wurde durch die Publikation von Fisher im Jahr 1977 angestoßen, der seine Theorie zur Ausbreitung des Tumors im Organismus veröffentlichte. Ihm zufolge hatte sich der Tumor zum Zeitpunkt der Diagnosestellung bereits systemisch im Körper ausgebreitet, sodass eine operative Entfernung nahezu unmöglich erschien [25]. Allerdings sollte die Exzision des Haupttumors den Körper zur Biosynthese von Antitumor-Antikörpern anregen, die sich im weiteren Behandlungsverlauf gewinnbringend einsetzen ließen [26]. Darüber hinaus gezeigt, dass der Anteil sich ausbreitender Tumorzellen umgekehrt proportional zur Größe des Haupttumors ist, was im Umkehrschluss bedeutet, dass gerade Mikrotumoren besonders vulnerabel auf zellzyklussteuernde Metabolite reagieren, da sie den Zellzyklus schneller durchlaufen als die *ruhende* Fraktion des Tumors [27]. Diese Erkenntnisse führten zur Entwicklung der brusterhaltenden Therapie, die sich auf die systemische Behandlung des Tumorleidens fokussiert. Bestandteile einer brusterhaltenden Therapie können bei-



spielsweise die Bestrahlung der betroffenen Brust, adjuvante Therapieformen oder elektive Axilladissektionen sein [28]. Aufgrund dieser Entwicklungen hat sich die brusterhaltende Therapie heute als eine weitere Standardtherapie neben der Mastektomie entwickelt [29].

Trotz der Tatsache, dass die brusterhaltende Therapie für etwa 60 bis 80 Prozent aller Patientinnen infrage kommt [30], gibt es bei dieser Behandlungsform auch Kontraindikationen. Diese bestehen beispielsweise bei einer unvollständigen Entfernung des Tumors trotz mehrerer Nachresektionen, einem ungünstigen Verhältnis von Tumorgöße zu Brustgröße oder dem Vorliegen eines multizentrischen oder inflammatorischen Karzinoms [31]. Liegen eine oder mehrere der Kontraindikationen vor, bietet sich die Mastektomie weiterhin als Alternative an. Zwischenzeitlich konnte die Mastektomie durch Toth und Lappert [32] weiterentwickelt werden. Diese nunmehr als hautsparende Mastektomie bezeichnete Methode umfasst die Exzision des Mamillen-Areola-Komplexes, der Biopsiestelle und optional die Durchführung einer Axilladisektion. Das Ziel der Technik besteht dabei darin, so wenig Haut wie möglich zu entfernen, damit das Resultat nicht nur den prognostisch gesundheitlichen Ansprüchen, sondern auch ästhetischen Gesichtspunkten im Sinne einer Rekonstruktion genügt [32]. Die Vorteile der hautsparenden Mastektomie liegen dabei in einem empirisch besseren Rekonstruktionsergebnis [33], das damit begründet werden kann, dass die Brustfalte erhalten bleibt, was im Falle der radikalen oder modifizierten radikalen Mastektomie nicht gegeben ist [34]. Die hautsparende Mastektomie ist kontraindiziert, wenn das Karzinom lokal stark fortgeschritten ist. Zudem können sich relative Kontraindikationen ergeben, wenn ein Nikotinabusus, ein Diabetes oder eine Ischämie bekannt werden, da diese im Verdacht stehen, spätere Nekrosen und Infektionen zu begünstigen [35].

2.2 Autologe und heterologe Brustrekonstruktion und Operationstechniken

Nach der Durchführung einer Mastektomie bieten sich prinzipiell mehrere Verfahren an, um die operierte Brustwieder aufzubauen und so die natürliche, ästhetische Form wiederherzustellen. Dabei kann allgemein zwischen autologen und heterologen Rekonstruktionsverfahren unterschieden werden. Autologe Verfahren greifen dabei auf körpereigenes Gewebe zum Wiederaufbau zurück. Zu den am häufigsten angewendeten autologen Rekonstruktionsverfahren zählt die Latissimus-dorsi-Lappen-Rekonstruktion [36, 37] bei welcher der Musculus-latissimus-dorsi als Lappen den Gewebedefekt aus-



füllt. Ein anderes weitverbreitetes autologes Verfahren ist die Deep Inferior Epigastric Perforator-(DIEP-)Rekonstruktion, im Zuge derer Haut und Fettgewebe frei transplantiert werden [38, 39]. Da die autologe Rekonstruktion nach einer Mastektomie im Zuge der PRO-BRA-Studie nicht weiter untersucht wurde, wird sie hier lediglich der Vollständigkeit halber erwähnt und spielt für die nachfolgenden Betrachtungen eine untergeordnete Rolle.

Da es sich bei der Brustrekonstruktion im Zuge der multizentrischen Studie um ein Verfahren handelt, bei dem körperfremde Materialien beim Wiederaufbau genutzt werden, soll nachfolgend auf die zwei häufig genutzten Verfahren zur heterologen Brustrekonstruktion eingegangen werden. Dabei ist jedoch zu beachten, dass die Grenze zwischen autologen und heterologen Verfahren in der Praxis nicht so scharf verlaufen muss, wie es den Eindruck erwecken könnte; oftmals werden autologe und heterologe Verfahren kombiniert, um das gewünschte Rekonstruktionsergebnis zu erzielen.

2.2.1 Matrixgestützte Rekonstruktion

Die erste zu beschreibende heterologe Rekonstruktionstechnik macht sich eine zellfreie dermale Matrix (ADM) zum Wiederaufbau zunutze. Sie basiert also auf dem Einsatz eines biologischen Netzes.

Seit der ersten Beschreibung durch Salzberg [40] und der sich anschließenden Publikation [41] zur Verwendung einer menschlichen ADM als Ergänzung in der traditionellen prothetischen Brustrekonstruktion hat diese Technik in der Medizin und Wissenschaft ein verstärktes Interesse geweckt. Heute werden ADM in fast 60 Prozent der 50.000 prothetischen Brustrekonstruktionen, die allein in den Vereinigten Staaten jährlich durchgeführt werden, verwendet [42]. Anwender dieser Entwicklung nennen zahlreiche Vorteile der ADM in der prothetischen Brustrekonstruktion. Diese reichen von einer besseren Kontrolle der anatomischen Platzierung [43, 44] über eine bessere Definition der Brustfalte [45–47], reduzierter Kapselkontraktur [46, 48, 49] bis zu insgesamt verbesserten ästhetischen Ergebnissen [50, 51].

Der Einsatz von ADM's ist nicht unstrittig. Diese beziehen sich vor allem auf erhöhte Kosten und Komplikationsraten [52]. Dementsprechend sind die in der Literatur vorgestellten Vergleiche von ADM-gestützten im Vergleich zu traditionellen Techniken oftmals widersprüchlich [53, 54]. In einer Literaturübersicht berichteten Kim und Kollegen von Komplikationsraten bei ADM-gestützten Rekonstruktionen von 8,6 bis



19,5 Prozent [50]. Im Rahmen dieser Publikation bewegte sich die mittlere Komplikationsrate bei der Verwendung der ADM bei 15,4 Prozent und lag damit leicht, aber statistisch signifikant höher als die ADM-freien Rekonstruktionsverfahren mit einem Durchschnitt von 14,0 Prozent. Zweifellos würden randomisierte kontrollierte Studien mehr Aufschluss über die tatsächlichen Komplikationsraten geben, aber nach derzeitigem Kenntnisstand gibt es nur eine solche Studie [55] und diese zeigte keinen Unterschied zwischen ADM-basierten und ADM-freien Verfahren. Weitere Studien werden derzeit durchgeführt [56].

Einige Autoren haben festgestellt, dass zumindest ein Teil der Unterschiede für die berichteten Komplikationsraten mit und ohne ADM auf das Fehlen konkreter Indikationen und Kontraindikationen für den Einsatz zellfreier Matrizen zurückzuführen sei [57]. Eine neuere Veröffentlichung von Mendenhall et al. [58], welche die Differenz zwischen zwei verschiedenen ADM untersuchten, zeigte, dass Strahlentherapie, größere Gewebeexpandergröße und Fettleibigkeit Prädiktoren des Implantatüberlebens und assoziierter Komplikationen sind.

ADM wirken als eine Unterstützung des Bindegewebes zum Halten des Implantats, um die natürliche Brustmorphologie neu zu definieren [59] und nicht wenige Forscher berichten von besseren ästhetischen Ergebnisse. So zeigten Vardanian et al. [60], dass ADM die Kontrolle des Chirurgen über die Definition der Brustfalte verbessern kann, was die ästhetischen Ergebnisse verbessern soll. Nguyen und Kollegen [61] verglichen ADM-basierte und ADM-freie Rekonstruktionsverfahren und kamen zu dem Schluss, dass der Einsatz von ADM zu einem höheren Brustvolumen sowie zu einer besseren Ausrichtung des Volumens führte. Auch Forsberg et al. [51] berichteten, dass der Einsatz von ADM zu besseren ästhetischen Werten bezüglich der Natürlichkeit der Kontur, der Symmetrie, der Form und Größe, der Position des Implantates und einer erhöhten Gesamtästhetik der rekonstruierten Brust führte.

Nichtsdestotrotz muss bezüglich des ADM-gestützten Brustaufbaus auch festgehalten werden, dass es sich dabei möglicherweise um die subjektiven Eindrücke Einzelner handelt, denn größere vergleichbare Untersuchungen mit einem Design von hoher wissenschaftlichen Güte stehen derzeit noch aus.



2.2.2 Netzgestützte Rekonstruktion

Neben der Möglichkeit, biologische Netze in der Brustrekonstruktion einzusetzen, wird auch der Einsatz künstlicher Netze erforscht. Dabei kommen verschiedene biokompatible Polymere zum Einsatz, die sich über verschiedene Beschichtungen modifizieren und sich so in ihren Eigenschaften verändern lassen. Ein solches Netz wird auch im Rahmen der PRO-BRA-Studie verwendet [17]. Nachfolgend wird daher genauer auf den Einsatz künstlicher Netze eingegangen.

Die Entwicklung künstlicher Netze ist eine relativ junge Entwicklung in der Brustrekonstruktion nach Mastektomie. Demgegenüber werden zum Beispiel Vicrylnetze schon länger in der Chirurgie bei der Behandlung von Leistenbrüchen eingesetzt [62, 63]. Generell können die Netze dahin gehend differenziert werden, ob es sich um absorbierbare (zum Beispiel Vicrylnetze), langfristig absorbierbare (zum Beispiel TIGR) oder nicht absorbierbare Netze (zum Beispiel TiLOOP Bra) handelt. Dabei existiert derzeit nur wenig Literatur, die einen direkten Vergleich von ADM und künstlichen Netzen möglich macht.

Ein Review, das einen solchen Vergleich anstellt, wurde im Jahr 2016 veröffentlicht [64]. Dabei werden das ästhetische Ergebnis, die Kosten und das Implantatüberleben miteinander verglichen.

Bezüglich der ästhetischen Ergebnisse werden für die synthetischen Netze ähnliche Werte angegeben wie im Falle der ADM. So zeigen 91 Prozent der Patientinnen mit einem Vicrylnetz gute oder exzellente Ergebnisse bezüglich des ästhetischen Outcomes [65]. Auch bezüglich der Behandlungskosten scheinen synthetische Netze den biologischen Netzen überlegen zu sein. Dabei werden nicht nur die Kosten für die Herstellung der Netze berücksichtigt, sondern zusätzlich auch die durch die Operation anfallenden Kosten. So werden im Fall von synthetischen Netzen bis zu sechsstellige Kostenersparnisse über einen Zeitraum von zehn Monaten prognostiziert, wenn die Brustrekonstruktion mit einem Vicrylnetz im Vergleich zu einer ADM durchgeführt wird [63]. Bezüglich des Implantatüberlebens wurden nunmehr mehrere Studien durchgeführt. Diese kommen zu ähnlichen Werten für das Überleben, wenn synthetische mit biologischen Netzen verglichen werden [66, 67].



Auf eine detaillierte Darstellung der Eigenschaften und des Aufbaus des im Rahmen der PRO-BRA-Studie verwendeten Netzes wird an dieser Stelle verzichtet, da auf diese Sachverhalte noch in Kapitel 3.2 eingegangen wird.