



Christin Röttiger (Autor)

Altersvergleichende Darstellung equiner Oberkieferbackenzähne und angrenzender Strukturen mittels 3-Tesla-MRT und CT unter Berücksichtigung des Präparatzustandes

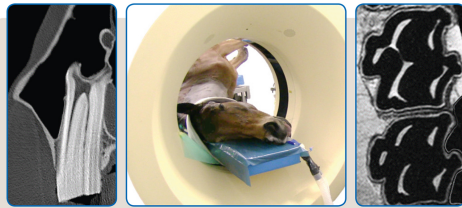
Wissenschaftliche Reihe
der Klinik für Pferde

Herausgegeben von
Karsten Feige, Peter Stadler,
Harald Sieme, Bernhard Ohnesorge



Christin Röttiger

**Altersvergleichende Darstellung
equiner Oberkieferbackenzähne und
angrenzender Strukturen mittels 3-Tesla-MRT
und CT unter Berücksichtigung des Präparatzustandes**



STIFTUNG TIERÄRZTLICHE HOCHSCHULE HANNOVER

47



Cuvillier Verlag Göttingen
Internationaler wissenschaftlicher Fachverlag

<https://cuvillier.de/de/shop/publications/8236>

Copyright:

Cuvillier Verlag, Inhaberin Annette Jentsch-Cuvillier, Nonnenstieg 8, 37075 Göttingen, Germany

Telefon: +49 (0)551 54724-0, E-Mail: info@cuvillier.de, Website: <https://cuvillier.de>



1 Einleitung

Zahnerkrankungen und dentogen bedingte Nasennebenhöhlenerkrankungen sind in der Pferdemedizin aufgrund ihrer kostenintensiven Behandlung und der oftmals langanhaltenden Nachsorge von besonderer klinischer Relevanz. Die Ätiopathogenese apikaler Infektionen der Oberkieferbackenzähne ist bislang nicht in allen Fällen abschließend geklärt (BÜHLER et al. 2014). Die Diagnose basiert auf der klinischen Untersuchung des äußeren Kopfes, einer detaillierten orodontalen Befundung, einer Endoskopie der oberen Atemwege und weiterer bildgebender Untersuchungen. Klinische Anzeichen einer dentogen bedingten Sinusitis, wie einseitiger Nasenausfluss oder Schwellungen im Angesicht, treten in der Regel zeitlich deutlich versetzt zu den initialen pathologischen Veränderungen der Zahnstrukturen und des periodontalen Gewebes auf. Um frühzeitig Zahnerkrankungen erkennen und behandeln zu können, ist die bildgebende Diagnostik von endodontischen Erkrankungen (GERLACH et al. 2013), Infundibularkaries (VERAA et al. 2009) und apikalen Infektionen (CASEY et al. 2015) erheblich ausgeweitet worden.

Mit Hilfe röntgenologischer Untersuchungen lassen sich Befunde wie ein erweiterter Periodontalraum, eine Lyse der Zahnwurzel oder der Lamina dura, die Sklerose des Alveolarknochens oder auch die Füllung der Nasennebenhöhlen erheben (ROS 2011). Die Röntgenuntersuchung der Kopfregion ist in der Pferdemedizin etabliert und für die weiterführende Zahndiagnostik das bildgebende Verfahren der ersten Wahl (TREMAINE u. DIXON 2001, BARAKZAI 2011). Nachteilig ist jedoch, insbesondere im Bereich des Schädels, die Überlagerung komplexer anatomischer Strukturen, die die Interpretation der Befunde erschwert (PARENTE et al. 2011).

Die Computertomographie (CT) und die Magnetresonanztomographie (MRT) bieten den Vorteil, überlagerungsfreie Schnittbilder zu erstellen sowie die Möglichkeit der dreidimensionalen (3D) Darstellung. Mittels CT kann zudem eine multiplanare Rekonstruktion (MPR) angefertigt werden. Beide Bildgebungsmodalitäten sind nützliche Verfahren, um die unterschiedlichen Gewebe des Pferdekopfes abzubilden



(ARENCEBIA et al. 2000, BIENERT 2002, TUCKER u. SAMPSON 2007, GERLACH u. GERHARDS 2008).

Die Anwendung der CT zur Befundung dentogen bedingter Pathologien hat große Akzeptanz gefunden und sich in der Pferde Zahnheilkunde als weiterführende Diagnostik etabliert (HENNINGER et al. 2003). Der Mehraufwand der CT ist gerechtfertigt, wenn sich keine zuverlässige röntgenologische Diagnose stellen lässt (DIXON 1997, BIENERT 2002). Der Nachteil der CT-Untersuchung besteht jedoch darin, dass Weichteilgewebe (z.B. Pulpen oder Ligamentum periodontale) im Vergleich zur Kernspintomographie nur eingeschränkt dargestellt werden können (GERLACH et al. 2013).

Die Möglichkeiten der MRT, eine exzellente Auflösung von Weichteilstrukturen zu bieten, werden in der Humanmedizin bereits zur Beurteilung von apikalen Infektionen (GEIBEL et al. 2015), von Zahnpulpen (TYMOFIYEVA et al. 2013), sowie von Nerven und Nervenkanälen (KRESS et al. 2004, KRASNY et al. 2012) genutzt. Auf Grundlage dieser Untersuchungen wurden in der Pferdemedizin mit Hilfe eines 1,5- und 0,5-Tesla(T)-MRT Aufnahmen von Backenzahnpulpen angefertigt und sowohl physiologische als auch pathologische Veränderungen beschrieben (GERLACH et al. 2013, ILLENBERGER et al. 2013). Kernspintomographen mit einer Feldstärke von 3 T wurden in der Pferdemedizin bereits eingesetzt (CAVALLERI et al. 2013; HONTOIR et al. 2013), jedoch bisher nicht zur Untersuchung dentogener und periodontaler Strukturen. Derart hochauflösende MRT-Geräte besitzen das große Potential, eine diagnostische Aufarbeitung der Zahnweichteilstrukturen in optimaler Bildqualität, ohne den Einsatz von ionisierender Strahlung durchzuführen (KATTI et al. 2011, TYMOFIYEVA et al. 2013). Die Vorteile von Hochfeld-MRTs mit einer Feldstärke von >1 T gegenüber Niedrigfeld-MRTs mit einer Feldstärke von 0,1 bis 0,7 T liegen in einem höheren Signal-Rausch-Verhältnis und einer höheren Magnetfeldhomogenität (WERPY 2007). Die aus hochauflösenden MRT-Bildern gewonnenen Erkenntnisse könnten in der Pferdemedizin zur Beurteilung der Vitalität von Pulpen und zur verbesserten nachfolgenden endodontischen Behandlung bei vorliegender Pulpeninfektion führen (LUNDSTRÖM et al. 2016). Ebenso könnte eine MRT-Untersuchung – wie in der Humanmedizin – die Entscheidungsfindung, ob das



periodontale Ligament eines apikal entzündeten Zahnes noch vital ist, maßgeblich beeinflussen. Bei Vorliegen eines gesunden Ligamentes, wäre eine extrakorporale, endodontische Behandlung in Kombination mit einer Reimplantation des betroffenen Backenzahnes möglicherweise eine zahnerhaltende Alternative zur herkömmlichen Extraktion (STOLL u. PEARCE 2017).

Zur Beurteilung pathologischer Befunde sind detaillierte Kenntnisse der physiologischen Darstellung von dentalen und periodontalen Strukturen in der jeweiligen Bildgebungsmodalität von entscheidender Bedeutung. Da die Anatomie, besonders im Bereich der Zähne und der Nasennebenhöhlen, in den verschiedenen Altersklassen variiert, ist das Wissen über altersabhängige physiologische Veränderungen Grundlage für weitere Untersuchungen. Veränderungen betreffen sowohl die Größe der Pulpen, die Lage der Oberkieferbackenzähne im Sinus maxillaris als auch den altersabhängigen Abstand des Canalis infraorbitalis zu den benachbarten Prämolaren und Molaren des Oberkiefers. Während in der Humanmedizin ein altersunabhängiger, direkter Vergleich der Darstellung von Backenzähnen im CT, Cone-Beam-CT und 3-T-MRT durchgeführt wurde (GAUDINO et al. 2011), liegen für equine Patienten keine vergleichbaren Daten vor. Ein Score-basierter Vergleich wurde bislang in Bezug auf die Nasennebenhöhlen (KAMINSKY et al. 2016), nicht aber für dentogene und periodontale Gewebe angefertigt.

Viele Studien zur bildgebenden Diagnostik von Pferdeköpfen werden an Kadavern durchgeführt: Die verwendeten Präparate stammten entweder von Pferden, die unmittelbar postmortal untersucht oder eingefroren und anschließend aufgetaut wurden. Ergebnisse aus 3-T-MRT-Untersuchungen an Pferdebeinen haben gezeigt, dass der Präparatzustand zu einer Veränderung des MR-Signals führen kann: Bei aufgetauten Versuchsobjekten oder Präparaten, die post mortem genutzt wurden, war das MRT-Signal schwächer und die Bilder wenig kontrastreich im Vergleich zu lebenden Patienten (BOLEN et al. 2011). Für die magnetresonanztomographische Darstellung von Pferdeezähnen ist bisher unklar, ob der Präparatzustand zu einer Verschlechterung der Bildqualität im MRT führt.

Das Ziel der vorliegenden Studie ist die vergleichende Untersuchung der CT- und MRT-Darstellung von dentogenen, periodontalen und angrenzenden Geweben in



verschiedenen Präparatzuständen und an lebenden Patienten. Hierzu werden mittels eines Score-Systems ausgewählte anatomische Strukturen im CT- und 3-T-MRT-Bild durch drei Untersucher bewertet und miteinander verglichen. Dabei erfolgt auch die Untersuchung der altersabhängigen Veränderungen von Oberkieferbackenzähnen und benachbartem Gewebe. Erstmalig soll evaluiert werden, ob der Präparatzustand des Pferdekopfes (in vivo, post mortem, eingefroren-wieder aufgetaut) einen Einfluss auf die MRT-Bildqualität im Bereich des Zahnes hat.

Die Ergebnisse der durchgeführten CT- und MRT-Untersuchungen von physiologischen dentogenen und periodontalen Strukturen können für die Bewertung pathologischer Zahnveränderungen als Grundlage dienen, um eine erfolgreiche Diagnostik und – insofern nötig – eine chirurgische Therapie zu gewährleisten.