



Anna Marei Grages (Autor)

# **Einfluss von Low-Flow und No-Flow Ischämie auf den Ischämie-Reperfusionsschaden am equinen Dünndarm**

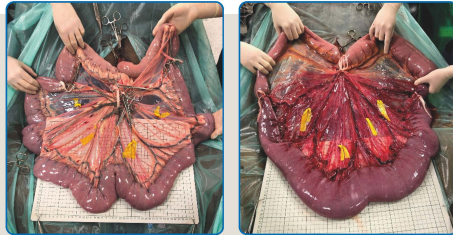
**Wissenschaftliche Reihe  
der Klinik für Pferde**

Herausgegeben von  
Karsten Feige, Peter Stadler,  
Harald Sieme, Bernhard Ohnesorge



Anna Marei Grages

**Einfluss von Low-Flow und No-Flow Ischämie auf  
den Ischämie-Reperfusionsschaden am equinen  
Dünndarm**



STIFTUNG TIERÄRZTLICHE HOCHSCHULE HANNOVER

**55**



Cuvillier Verlag Göttingen  
Internationaler wissenschaftlicher Fachverlag

<https://cuvillier.de/de/shop/publications/8641>

Copyright:

Cuvillier Verlag, Inhaberin Annette Jentsch-Cuvillier, Nonnenstieg 8, 37075 Göttingen,  
Germany

Telefon: +49 (0)551 54724-0, E-Mail: [info@cuvillier.de](mailto:info@cuvillier.de), Website: <https://cuvillier.de>

## 1 Einleitung

Die Inzidenz der gastrointestinalen Kolik beim Pferd ist hoch und je nach Ursache der Kolik mit einer hohen Mortalität verbunden (Tinker et al. 1997; Blikslager et al. 2017). Dabei sind strangulierende Erkrankungen des Dünndarmes oft ursächlich für einen letalen Ausgang (Blikslager et al. 2017). In Folge einer Strangulation des Dünndarmes kommt es zur Ischämie des betroffenen Darmanteiles auf die, nach Lösen der Strangulation, die Reperfusion erfolgt (Auer et al. 2019). Paradoxaerweise geht die Wiederdurchblutung des Gewebes mit biochemischen Stoffwechselfvorgängen einher, welche zu weiterer Gewebeschädigung führen können (Moore et al. 1995).

Wissenschaftliche Untersuchungen in Human- und Veterinärmedizin beschäftigen sich mit der Pathophysiologie sowie möglichen therapeutischen Interventionen dieses sogenannten *Ischämie-Reperfusionsschadens* (I-R-S). Experimentelle Studien zum I-R-S basieren meist auf Ischämie-Reperfusionen-Modellen. Aufgrund der hohen Variabilität in Pathophysiologie und Ausprägung der mit intestinalen Ischämien assoziierten Erkrankungen, ist die initiale Auswahl des für eine Studie vorhergesehenen Tiermodelles von größter Wichtigkeit. Jedes Modell beinhaltet Vor- und Nachteile, und keines kann vollständig die pathophysiologischen Krankheitsprozesse in einem klinischen Patienten simulieren (Gonzalez et al. 2015). Beschriebene Ischämie-Reperfusionen-Modelle am equinen Jejunum unterscheiden sich in Ausmaß, Dauer und Art der Ischämie sowie in der durchgeführten Probenanalyse. Unterschieden werden Ischämie-Modelle mit einer partiellen Ischämie und Modelle mit einer vollständigen Ischämie, auch Low-Flow und No-Flow Ischämie genannt. Zudem liefern experimentelle Studien beim Pferd kontroverse Ergebnisse bezüglich des Nachweises eines Reperfusionsschadens und dessen Bedeutung im Krankheitsprozess (Horne et al. 1994; Vatistas et al. 1996; Cook et al. 2009; König et al. 2020; Verhaar et al. 2020; Verhaar et al. 2021a). Dies führte zu der Frage, inwieweit der Nachweis eines Reperfusionsschadens und dessen Ausprägung von der Art des verwendeten Ischämie-Modells beeinflusst wird.

Ziel dieser Studie war es, anhand von zwei reproduzierbaren und kontrollierbaren Ischämie-Reperfusionen-Modellen am equinen Jejunum eine qualitative und quantitative Charakterisierung des Ischämie-Reperfusionen-Schadens durchzuführen. Durch den Vergleich von partieller Ischämie (Low-Flow) mit vollständiger Ischämie (No-Flow) sollte der Einfluss des Ischämiegrades auf den Ischämie-Reperfusionen-Schaden charakterisiert werden.

Die Hypothesen im Vergleich der beiden Ischämie-Reperfusionen-Modelle waren:

1. Im Rahmen einer No-Flow Ischämie kommt es zu einer stärkeren Reduktion des Blutflusses und der Sauerstoffsättigung als im Rahmen einer Low-Flow Ischämie.
2. In der No-Flow Gruppe tritt eine stärkere ischämische Schädigung als nach einer Low-Flow Ischämie auf.
3. Nur im Rahmen einer Low-Flow Ischämie entsteht eine fortschreitende Schädigung der Mukosa während der Reperfusion.
4. Im Rahmen einer Low-Flow Ischämie stellt sich eine frühere und stärkere Entzündungszellinfiltration als nach einer No-Flow Ischämie ein.

## 2 Literaturübersicht

### 2.1 Ischämie-Reperfusionssyndrom

#### 2.1.1 Ischämie

Eine Ischämie ist eine kritische Reduktion der Blutversorgung durch eine mechanische Obstruktion oder funktionelle Konstriktion der Blutgefäße. Dies resultiert in einer inadäquaten Gewebepfusion und -oxygenierung, die für die physiologische Zellfunktion notwendig ist (Moore et al., 1995; Gonzalez et al. 2015). Sinkt die Oxygenierung unter das Niveau, das nötig ist um das Überleben der Zelle zu gewährleisten, kommt es zu Veränderungen in Struktur und Funktion der Zelle (Moore et al. 1995). Der Charakter und das Ausmaß der entstehenden ischämischen Schädigung eines Gewebes ist von der Art und der Dauer des Gefäßverschlusses abhängig (Blikslager und Gonzalez 2018).

Man unterscheidet zwischen einer kalten und einer warmen Ischämie. Bei gleichzeitigem Verschluss von venösem und arteriellen System handelt es sich um eine kalte Ischämie. Als Folge dessen kommt es zu einem weißen oder ischämischen Infarkt des Gewebes. Eine warme Ischämie entsteht bei einem partiellem Gefäßverschluss (Sullins et al. 1985; Moore et al. 1995), wobei es zu einer Okklusion des venösen Systems bei erhaltener arterieller Blutzufuhr kommt. Dies ist auf die anatomische Konformation der Venen mit dünner, nachgiebiger Wand und dem niedrigeren hydrostatischen Druck im venösen System zurückzuführen. Dieses Ungleichgewicht von bestehender arterieller Blutzufuhr und verlegtem venösen Abfluss führt im Verlauf zu einer hämorrhagischen Infarzierung des Gewebes mit Ödembildung und Einblutung in das Gewebe, auch roter Infarkt genannt (Sullins et al 1985).

Durch die aus einer Ischämie resultierenden Hypoxie kommt es zum Sistieren der oxidativen Phosphorylierung mit sinkender intrazellulärer Konzentration von Adenosintriphosphat (ATP). Dies führt zu einem Funktionsverlust der ATP abhängigen Na-K-ATPase und nachfolgender intrazellulärer Akkumulation von Natrium und Wasser. Des Weiteren entstehen durch die anaerobe Glykolyse Laktat und

anorganische Phosphate, wodurch der pH-Wert des Zytosols abnimmt. Das azidotische Zytosol schädigt Zellmembran und lysosomale Membranen, wodurch lysosomale Enzyme in das Zytosol gelangen. Dieser Vorgang führt zu einer weiteren Schädigung der Zellmembran, was eine intrazelluläre Akkumulation von Calcium zur Folge hat. Die Ansammlung des Calciums resultiert in einer Aktivierung von Calcium abhängigen, zersetzenden Enzymen (Mc Anulty et al. 1997). Als Folge dessen kommt es zum Verlust der intrazellulären Homöostase, Anschwellen der Zelle, Verlust der Membranintegrität und Entweichen von intrazellulären Enzymen und Elektrolyten in das Interstitium (Moore et al. 1995).

#### 2.1.1.1 Intestinale Ischämie

Intestinale Ischämien werden basierend auf ihrem klinischen Erscheinungsbild in akute oder chronische mesenteriale Ischämien (Yasuhara 2005) und ischämische Enterokolitiden (Yasuhara 2005; Köhler et al. 2008) eingeteilt. Akute intestinale Ischämien werden in okklusive und nicht okklusive akute intestinale Ischämien unterteilt. Nicht okklusive Ischämien treten vor allem bei Herzversagen, Aorteninsuffizienz, Nieren- oder Lebererkrankungen auf. Okklusive intestinale Ischämien können chronisch oder akut sein (Udassin et al. 1994).

Je nach Ausmaß der Erkrankung können intestinale Ischämien bei human- und veterinärmedizinischen Patienten mit einer hohen Mortalitätsrate einhergehen (Carden and Granger 1997). Durch Hypoxie, entzündliche Prozesse und Zellinfiltration kommt es zum Verlust der Blut-Darm-Schranke mit Translokation von Bakterien und Endotoxinen in den Blutkreislauf (Podolsky 1999). Als Folge dessen kann es zu einer systemischen Entzündungsreaktion (SIRS: systemic inflammatory response syndrome) und Multiorganversagen (MOD: multiple organ dysfunction) kommen (Ceppia et al. 2003; Mallick et al. 2004).

Der Dünndarm weist im Vergleich zum Dickdarm eine geringere ischämische Toleranz auf (Gonzalez et al. 2015). Aufgrund der anatomischen Konformation der Dünndarmzotten (Dart et al. 1992) mit einer bereits unter physiologischen Bedingungen bestehenden relativen Hypoxie (Bliklager et al. 2017) sowie der hohen

Stoffwechselrate an der Zottenspitze, beginnt die ischämische Schädigung im Bereich der Zottenspitzen (Ceppa et al. 2003).

### **2.1.2 Reperfusion**

Die Reperfusion ist die Wiederherstellung des Blutflusses nach einer Periode der Ischämie, wodurch es zur Reoxygenierung des Gewebes kommt. (Carden und Granger 1997). Während der Ischämie entstandene metabolische Dysfunktionen und Elektrolytverschiebungen werden während der Reperfusion ausgeglichen (Mc Anulty et al. 1997). Die Wiederherstellung des Blutflusses ist notwendig um eine weitere Schädigung der Zellen zu verhindern, die Zellfunktionen wiederherzustellen und geschädigte Gewebeanteile zu reparieren. Beim Pferd kommt es im Rahmen eines strangulierenden Ileus (2.1.4.1) durch das Lösen einer intestinalen Strangulation zur Reperfusion des Darmes, sofern es nicht durch lokale Thrombosen zu einer Verlegung der Blutgefäße gekommen ist (Moore et al. 1995).

### **2.1.3 Ischämie-Reperfusionsschaden**

Die Wiederherstellung des Blutflusses nach einer Ischämie geht mit biochemischen Stoffwechselvorgängen einher, die zu einer weiteren Schädigung des Gewebes führen könnte, dem Reperfusionsschaden (Moore et al. 1995; Mallick et al. 2004).

Während der Ischämie wird das Enzym Xanthindehydrogenase in Xanthinoxidase umgewandelt. Zusätzlich wird durch Verstoffwechselung von ATP Hypoxanthin akkumuliert (Moore et al. 1995; Gonzalez et al. 2015). Da die Xanthinoxidase zur Umsetzung des Hypoxanthins Sauerstoff als Elektronenakzeptor benötigt, besteht während der Ischämie nur eine sehr geringe Aktivität der Xanthinoxidase. Mit dem Einsetzen der Reperfusion und der damit einhergehenden Rückkehr von Sauerstoff in das Gewebe wird Hypoxanthin schnell von der Xanthinoxidase zu Xanthin und Harnsäure umgesetzt (Ernster 1988), wobei die reaktiven Sauerstoffmetaboliten Superoxid ( $O_2^-$ ), Wasserstoffperoxid ( $H_2O_2$ ) und, in Anwesenheit von Eisen, Hydroxylradikal (OH) entstehen (Arndt et al. 1991; Collard und Gelman 2001). Diese

können über Lipidperoxidation von Zellmembranen zytotoxisch auf das reperfundierte Gewebe wirken (Nalini et al. 1993). Des Weiteren wird von den Superoxiden die Bildung von Zytokinen vermittelt, die zur Rekrutierung von zirkulierenden neutrophilen Granulozyten in das Gewebe führen. Die oben beschriebene Gewebeschädigung durch die reaktiven Sauerstoffmetaboliten führt zu weiterer Chemotaxis, was in einer Aktivierung der stationären Neutrophilen und Rekrutierung weiterer zirkulierender neutrophiler Granulozyten resultiert (Grisham et al. 1986). Aktivierte neutrophile Granulozyten setzen über die NADPH-Oxidase weitere Superoxide (Rossi 1986) und nicht oxidative Stoffwechselprodukte (zum Beispiel Proteasen und Kollagenasen) frei, was zu weiterer Gewebsschädigung führen kann (Hernandez et al. 1987; Granger 1988). Die neutrophilen Granulozyten bilden insgesamt den Großteil der reaktiven Sauerstoffmetaboliten (Nalini et al. 1993).

Erste experimentelle Studien zum Nachweis des I-R-S am Tiermodell wurden an Nagetieren (Park et al. 1990) und Katzen durchgeführt (Parks und Granger 1986; Nilsson et al. 1989; Schoenberg et al. 1991; Kubes et al. 1992). Zumeist konnte eine signifikante Zunahme der Gewebeschädigung nach Einsetzen der Reperfusion nachgewiesen werden.

## **2.1.4 Ischämie-Reperfusionsschaden beim Pferd**

### **2.1.4.1 Intestinale Kolik**

Der Begriff Kolik bezeichnet nicht eine eigenständige Erkrankung, sondern bezieht sich auf die Symptomatik, die Pferde in Verbindung mit abdominalen Schmerzen zeigen. Diese sind meist mit dem Gastrointestinal Trakt (GIT) assoziiert, können aber auch in Verbindung mit Erkrankungen der Nieren, Leber, Uterus und Peritoneum auftreten. Erkrankungen des GIT werden oft in funktionelle Kategorien, wie einer Obstruktion oder einen mechanischen oder funktionellen Ileus eingeteilt. Laut einer US-amerikanischen Studie zeigen etwa 4 % der Pferde jährlich Koliksymptome, 11 % davon mit einem fatalen Ausgang (Traub-Dargatz et al. 2001).

Bei 25 bis 64 % aller in Tierkliniken behandelten Pferden mit Kolik gehen die Symptome auf eine Erkrankung des Dünndarmes zurück. Von diesen sind 58 bis 85 % strangulierende Erkrankungen des Dünndarmes (Auer et al. 2019).

Strangulierende Obstruktionen mit gleichzeitigem Verschluss von Darmlumen und intestinaler Blutversorgung sind akute okklusive intestinale Ischämien und stellen eine der Hauptursachen für einen fatalen Ausgang einer Kolik dar (Blikslager und Gonzalez 2018). Ein strangulierender Ileus ist durch den gleichzeitigen Verschluss des intestinalen Lumens und der Blutversorgung charakterisiert. In Folge dessen kommt es zu einer Ischämie des betroffenen Darmanteiles, die zu einer ischämischen Schädigung mit Beeinträchtigung der Gewebearchitektur führt (Rowe und White 2002). Eine Strangulation des Dünndarmes kann durch ein strangulierendes Lipom, einen *Volvulus*, eine Inkarzeration in das *Foramen epiploicum* oder eine Inkarzeration durch eine Hernie verursacht werden (Mair und Smith 2005). Aufgrund des Fortbestehens der Ischämie bei persistierender Strangulation ist eine chirurgische Therapie mit dem Ziel der Wiederherstellung des Blutflusses indiziert. Die kurzzeitige Überlebensrate nach einer chirurgischen Therapie variiert zwischen 68 und 85 % (Freeman et al. 2000; Fugaro und Coté 2001; van den Boom und van der Velden 2001; Mair und Smith 2005; Freeman 2018).

Das Ausmaß der ischämischen Schädigung ist von der Art des Gefäßverschlusses abhängig. In den meisten Fällen kommt es aufgrund der anatomischen Konformation der Blutgefäße zu einer partiellen Ischämie mit hämorrhagischer Infarzierung des Gewebes (2.1.1). Verursacht die Strangulation so viel Druck auf das Gewebe, dass Arterien und Venen gleichzeitig verlegt werden, kommt es zu einer kalten Ischämie. Diese resultiert in einer rapiden Degeneration der Mukosa (Meschter et al. 1986). Die meisten natürlich auftretenden Strangulationen lassen sich allerdings oftmals schwer eindeutig einer kalten oder warmen Ischämie zuordnen. Häufig kommt es zunächst zu einer venösen Okklusion, die durch zunehmenden interstitiellen Gewebedruck in einem vollständigen Verschluss von Venen und Arterien resultieren (Blikslager und Gonzalez 2018).



#### 2.1.4.2 Makroskopische Veränderungen

Das makroskopische Bild des Darmes während der Ischämie wird maßgeblich von der Art der vorliegenden Ischämie beeinflusst. Bei einer partiellen Ischämie kommt es durch die hämorrhagische Infarzierung im Laufe der Ischämie zu einer dunkelrot-schwarz Verfärbung der Serosa. Aufgrund der Ödematisierung des Gewebes nimmt die Wanddicke um das zwei- bis dreifache zu und die Motilität ist reduziert (Sullins et al. 1985). Im Falle einer vollständigen Ischämie stellt sich der Darm blass, mit ggr. Ödem (Bliklager et al. 2017) und mit einer initialen Hypermotilität, die sich in eine Hypomotilität entwickelt, dar (Sullins et al. 1985).

Während der Reperfusion erholt sich das Jejunum nach einer vollständigen Ischämie adspektorisch wesentlich schneller als nach einer partiellen Ischämie. Nach einer ca. 5-minütigen Reperfusion gleicht der Darm makroskopisch dem unbeschädigten Darm, wobei eine ggr. Hyperämie und Ödeme bestehen bleiben (Freeman et al. 1988).

#### 2.1.4.3 Histopathologische Veränderungen

Der Goldstandard zur Evaluierung einer intestinalen Schädigung nach Ischämie und Reperfusion ist die histopathologische Untersuchung des Darmes (Auer et al. 2019). Die erste histologisch erkennbare Veränderung während der Ischämie ist die Entwicklung eines mit Flüssigkeit gefüllten subepithelialen Spaltes an der Spitze der Darmzotten, dem sogenannten „Grünhagen'schen Raum“ (Chiu 1970). Der zu Grunde liegende Mechanismus ist noch nicht vollständig erforscht. Es besteht die Theorie, dass die Flüssigkeitsansammlung zwischen Epithel und Basalmembran aus der fortgesetzten Absorption von Wasser und Natrium-Chlorid durch das Epithel resultiert bevor die Zellen vollständig den Kontakt zur Basalmembran verlieren (Arden et al. 1990; Bliklager et al. 2017). Bei länger anhaltender Ischämie kommt es zum Verlust der die Epithelzellen verbindenden *tight junctions* (Gonzalez et al. 2015) mit fortschreitender Separation des Epithels in Richtung der Lieberkühn-Krypten (Arden et al. 1990), welche zuletzt eine ischämische Schädigung aufweisen. In einer experimentellen Studie war nach dreistündiger partieller und vollständiger Ischämie die gesamte Darmzotte nicht mehr von Epithel bedeckt (Horne et al. 1994). Durch

subepitheliale Neuronen wird im Verlauf der Ischämie eine Kontraktion der Darmzotten durch Myofibroblasten initiiert. Durch diesen Prozess kommt es zur relativen Reduktion des Epitheldefektes und damit zur Verringerung der freiliegenden Fläche der Lamina propria (Moore et al. 1989). Des Weiteren wird vermutet, dass Flüssigkeitsakkumulation im subepithelialen Raum und Zottenkontraktion mechanisch zu einer Exazerbation der Ablösung des Epithels führen (Arden et al. 1990).

Während der Ischämie kommt es zu kapillärer Kongestion, Erythrozytenextravasation (Meschter et al. 1986) und durch gesteigerte mikrovaskuläre Permeabilität zur Bildung von Ödemen in der *Lamina propria mucosae* (Dabareiner et al. 1995). Eine vollständige Ischämie führt im Vergleich zu einer partiellen Ischämie in experimentellen Modell zu einer schnelleren und massiveren Schädigung der Mukosa des Darmes (Chiu 1970; Horne et al. 1994; Vatistas et al. 1996). Bei einer partiellen Ischämie hingegen kommt es zu einer wesentlich stärkeren Einblutung als bei einer vollständigen Ischämie, da im Rahmen einer partiellen Ischämie eine venöse Kongestion mit deutlicher Extravasation von Erythrozyten erfolgt (Sullins et al. 1985).

#### 2.1.4.4 Entzündungszellen

Wie oben beschrieben, kommt es während der Ischämie und Reperfusion zur Aktivierung der stationären und Rekrutierung der im Blutkreislauf zirkulierenden neutrophilen Granulozyten (Grisham et al. 1986). Auch stationäre sowie zirkulierende eosinophile Granulozyten und Monozyten infiltrieren das Gewebe, diese sind jedoch im Blutkreislauf deutlich weniger vorhanden als neutrophile Granulozyten (Grisham et al. 1986). Stationäre eosinophile Granulozyten sind vor allem in der *Lamina propria mucosae* und *Tunica submucosa* aufzufinden (Grisham et al. 1986; Rötting et al. 2008; Hopster-Iversen et al. 2014). Während der Ischämie und Reperfusion ist vor allem eine Migration der eosinophilen Granulozyten in Richtung des Darmlumens zu beobachten (Rötting et al. 2016).

In experimentellen Studien zu Ischämie und Reperfusion beim Pferd konnte während der Ischämie eine geringfügige Entzündungszellinfiltration nachgewiesen werden, welche mit fortschreitender Reperfusion signifikant zunahm (Grisham et al. 1986;

König et al. 2020; Verhaar et al. 2020; VanderBroek et al. 2020; Verhaar et al. 2021b). Die Infiltration mit Entzündungszellen wurde vor allem in Serosa und Mukosa beobachtet (Verhaar et al. 2021b).

#### 2.1.4.5 Apoptose

Sowohl während der Ischämie als auch der Reperfusion kommt es zu einem Anstieg der apoptotischen Zellen (König et al. 2020; Verhaar et al. 2020). Bei der Apoptose handelt es sich um einen aktiven, programmierten Zelltod, der in der Fragmentierung der Zelle resultiert (Kerr et al. 1972). Dagegen führt die Nekrose unter pathologischen Bedingungen (Watson 1997) über ATP-Abbau, Zellschwellung und Verlust der Membranintegrität zum Zelltod (Majno und Joris 1995). Über die Apoptose wird auch im gesunden Gewebe die Zellhomöostase aufrechterhalten (Gavrieli et al. 1992). Im Falle eines pathologischen Geschehens wie einer Sauerstoffunterversorgung, metabolischen Defekten und physikalischen oder chemischen Schäden an der Zelle wird die Apoptose induziert (Ramachandran et al. 2000). Es wurde gezeigt, dass die Apoptose die Hauptform des Zelltods ist, wenn Zellen einem tödlichen oxidativen Insult durch reaktive Sauerstoffmetaboliten ausgesetzt sind (Cai und Jones 1998; Ramachandran et al. 2000).

Die Caspasen (cystein aspartate-specific proteinases) spielen eine zentrale Rolle während der Apoptose. Sie gehören zu der Familie der asparaginsäurespezifischen proteolytischen Enzyme, welche durch ein proapoptotisches Signal aktiviert werden. In inaktiver Form, dann auch Procaspasen bezeichnet, liegen sie konstitutiv im Zytoplasma vor und werden durch Proteolyse in ihre aktive Form überführt (Bredesen 2000).

Ihrer Funktion entsprechend werden die Caspasen in zwei Gruppen unterteilt: die Initiatorcaspasen (Caspase-2, -8, -9, -10) und die Effektorcaspasen (Caspase-3, -6, -7), welche von den Initiatorcaspasen aktiviert werden (Budihardjo et al. 1999). Die Effektorcaspasen spalten in der Folge Substrate, wie die Poly-(ADP-Ribose) -Polymerase (PARP), ein Enzym des Zellkerns, das  $Zn^{2+}$ -abhängig an DNA-Stränge binden kann und dort Defekte erkennt und behebt. Die aktivierte Caspase-3