



Anna Marei Grages (Autor)

# **Einfluss von Low-Flow und No-Flow Ischämie auf den Ischämie-Reperfusionsschaden am equinen Dünndarm**

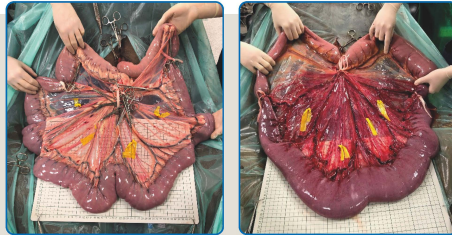
**Wissenschaftliche Reihe  
der Klinik für Pferde**

Herausgegeben von  
Karsten Feige, Peter Stadler,  
Harald Sieme, Bernhard Ohnesorge



Anna Marei Grages

**Einfluss von Low-Flow und No-Flow Ischämie auf  
den Ischämie-Reperfusionsschaden am equinen  
Dünndarm**



STIFTUNG TIERÄRZTLICHE HOCHSCHULE HANNOVER

**55**



Cuvillier Verlag Göttingen  
Internationaler wissenschaftlicher Fachverlag

<https://cuvillier.de/de/shop/publications/8641>

Copyright:

Cuvillier Verlag, Inhaberin Annette Jentsch-Cuvillier, Nonnenstieg 8, 37075 Göttingen,  
Germany

Telefon: +49 (0)551 54724-0, E-Mail: [info@cuvillier.de](mailto:info@cuvillier.de), Website: <https://cuvillier.de>

# Inhalt

1 Einleitung.....	13
2 Literaturübersicht.....	15
2.1 Ischämie-Reperfusion-Syndrom.....	15
2.1.1 Ischämie.....	15
2.1.1.1 Intestinale Ischämie.....	16
2.1.2 Reperfusion.....	17
2.1.3 Ischämie-Reperfusion-Schaden.....	17
2.1.4 Ischämie-Reperfusion-Schaden beim Pferd.....	18
2.1.4.1 Intestinale Kolik.....	18
2.1.4.2 Makroskopische Veränderungen.....	20
2.1.4.3 Histopathologische Veränderungen.....	20
2.1.4.4 Entzündungszellen.....	21
2.1.4.5 Apoptose.....	22
2.1.5 Quantifizierung des Ischämie-Reperfusion-Schadens.....	23
2.1.5.1 Klinische Beurteilung des Darmes.....	23
2.1.5.2 Histopathologische Beurteilung.....	23
2.1.5.2.1 Histomorphometrie.....	24
2.1.5.3 Immunhistochemische Beurteilung.....	24
2.1.5.3.1 Entzündungszellen.....	24
2.1.5.3.2 Apoptose.....	25
2.2 Ischämie-Reperfusion-Modelle.....	26
2.2.1 Ischämie-Modelle.....	26
2.2.1.2 Methoden der Gefäßokklusion.....	26

2.2.1.1	Art der Ischämie.....	27
2.2.1.1.1	No-Flow-Modelle .....	27
2.2.1.1.2	Low-Flow-Modelle .....	28
2.2.1.3	Dauer der Ischämie.....	29
2.2.2	Sensitivität der Darmabschnitte für I-R-S .....	30
2.2.3	Tierartspezifische Unterschiede .....	30
2.2.4	Ischämie-Reperfusion-Modelle am equinen Jejunum.....	32
2.2.4.1	Ergebnisse experimenteller Studien zu I-R-S am equinen Dünndarm.....	34
2.2.5	Methoden zur Quantifizierung der intestinalen Perfusion .....	35
2.2.5.1	Messung des Blutdruckes.....	37
2.2.5.2	Oberflächenoxymetrie mittels Clark-Elektrode .....	37
2.2.5.3	Doppler-Sonographie.....	37
2.2.5.4	Laser-Doppler Fluxmetrie .....	38
2.2.5.5	Laser-Doppler Fluxmetrie und Weißlichtspektrometrie .....	38
3	Material und Methoden.....	41
3.1	Studiendesign .....	41
3.2	Probanden .....	41
3.3	Versuch.....	42
3.3.1	Vorbereitung.....	42
3.3.2	Anästhesie.....	43
3.3.2.1	Prämedikation und Induktion .....	43
3.3.2.2	Narkoseaufrechterhaltung.....	43
3.3.2.3	Herzauswurfmessung .....	45
3.3.2.4	Euthanasie .....	45

3.3.3 Versuchs-Modell.....	46
3.3.3.1 Methodik und Art der Ischämie .....	46
3.3.3.2 Versuchsdauer und untersuchtes Darmsegment.....	46
3.3.3.3 Quantifizierung der intestinalen Perfusion .....	47
3.3.4 Versuchsdurchführung .....	48
3.3.4.1 Makroskopische Beurteilung des Darmes.....	50
3.3.4.1.1 Visuelle Farbbeurteilung des Darmes .....	50
3.3.4.1.2 Beurteilung der Wanddicke .....	52
3.3.5 Messung von Gewebepерfusion und Oxygenierung.....	52
3.3.5.1 Auswertung der O2C Daten .....	53
3.4 Histopathologische Untersuchung .....	54
3.4.1 Probenentnahme .....	54
3.4.2 Probenverarbeitung.....	54
3.4.3 Färbeprotokolle.....	56
3.4.3.1 Hämatoxylin Eosin (HE) – Färbung.....	56
3.4.3.2 Aktivierte Caspase-3 Immunhistochemie.....	58
3.4.3.3 Calprotectin Immunhistochemie.....	60
3.4.4 Lichtmikroskopische Untersuchung.....	61
3.4.4.1 Auswertung der histomorphologischen Untersuchung.....	61
3.4.4.2 Auswertung der immunhistologischen Untersuchungen .....	63
3.5 Statistik .....	64
4 Ergebnisse.....	65
4.1 Versuchsvorbereitungen .....	65
4.2 Anästhesie .....	67

4.2.1 Mittlerer Arterieller Blutdruck .....	67
4.2.1.1 Dobutamin Dauertropfinfusion .....	68
4.2.1.2 Noradrenalin Dauertropfinfusion .....	69
4.2.2 Laborparameter .....	69
4.2.3 Herzauswurfmessung .....	70
4.3 Versuchsdurchführung .....	71
4.4 Makroskopische Beurteilung des Darmes .....	71
4.4.1 Visuelle Farbbeurteilung des Darmes .....	72
4.4.2 Beurteilung der Wanddicke .....	74
4.5 Laser-Doppler Fluxmetrie und Weißlichtspektrometrie .....	75
4.4.3 Intestinaler Blutfluss .....	75
4.4.4 Intestinale Sauerstoffsättigung .....	77
4.4.5 Intestinaler Hämoglobingehalt .....	79
4.5 Histologie .....	80
4.5.1 Auswertung der Hämatoxylin Eosin gefärbten Schnitte nach modifiziertem Chiu-Score .....	80
4.5.1.1 Epitheliale Separation .....	80
4.5.1.2 Einblutung .....	82
4.6 Immunhistologische Auswertung .....	85
4.6.1 Zytosolische Calprotectin-Färbung .....	85
4.6.2 Aktivierte Caspase-3 .....	89
5 Diskussion .....	92
5.1 Diskussion der Ergebnisse .....	92
5.1.1 Low-Flow Ischämie .....	92
5.1.2 No-Flow Ischämie .....	96

5.1.3 Low-Flow und No-Flow Ischämie im Vergleich .....	97
5.2 Diskussion von Material und Methode .....	100
5.2.1 Probanden.....	100
5.2.2 Anästhesie.....	101
5.2.3 Ischämie – Reperfusion – Modell.....	101
5.2.3.1 Methode der Gefäßokklusion und Art der Ischämie .....	101
5.2.3.2 Dauer von Ischämie und Reperfusion.....	103
5.2.3.3 Darmabschnitt.....	104
5.2.3.4 Laser-Doppler Fluxmetrie und Weißlichtspektrometrie .....	104
5.2.4 Histologische Auswertung .....	107
5.2.5 Immunhistochemische Auswertung.....	108
5.3 Fazit .....	110
6 Zusammenfassung .....	112
7 Summary .....	115
8 Literaturverzeichnis .....	117
9 Anhang .....	137
9.1 Kardiovaskuläre Parameter, Infusionsraten und Labor-Parameter .....	137
9.2 Daten der Oxygen to See Messung .....	138
9.2.1 Blutfluss.....	138
9.2.1.1 Blutfluss: Absolute Werte.....	138
9.2.1.2 Blutfluss: Relative Werte.....	140
9.2.2 Sauerstoff Sättigung.....	142
9.2.3 Hämoglobin .....	142
9.3 Rohdaten Histologie.....	144

9.4 Immunhistologie.....	147
9.4.1 Calprotectin .....	147
9.4.2 Cleaved Caspase-3 .....	151
9.5 Lösungen und Puffer.....	153