



Christopher Koßagk (Autor)
Stefan Seidl (Autor)

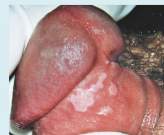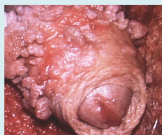
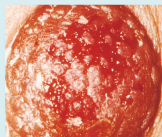
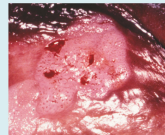
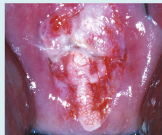Atlas de colposcopia para la práctica y la enseñanza
Auto Aprendizaje y Auto Enseñanza con series de
Didácticas Ilustraciones Mono y Estereoscópicas y
secuencias de vídeo terapéuticas

**ATLAS DE COLPOSCOPIA
PARA LA PRÁCTICA Y LA ENSEÑANZA**

**Auto Aprendizaje y Auto Enseñanza con series de
Didácticas Ilustraciones Mono y Estereoscópicas
y secuencias de vídeo terapéuticas**

4a Edición extendida

STEFAN SEIDL y CHRISTOPHER KOSSAGK



Cuvillier Verlag Gotinga

<https://cuvillier.de/de/shop/publications/8864>

Copyright:
Cuvillier Verlag, Inhaberin Annette Jentzsch-Cuvillier, Nonnenstieg 8, 37075 Göttingen,
Germany

Telefon: +49 (0)551 54724-0, E-Mail: info@cuvillier.de, Website: <https://cuvillier.de>

CONTENIDO

Prefacio	11
SEIDL, ST.	
Desarrollo de colposcopia y colpo-fotografía	13
¿Qué es la colposcopia?	19
Nomenclatura colposcópica y clasificación a través de los años	21
PORTIO-CERVIX	21
Colposcopia elemental / colposcopia básica	25
Hallazgos colposcópicos normales en el cuello uterino	25
SERIE DE ENSEÑANZA MONOSCÓPICA	27
SERIE DE ENSEÑANZA ESTEREOSCÓPICA	35
Colposcopia avanzada	47
Hallazgos anormales en el portio	47
Colposcopia diferencial – práctica de displasia/centro de enseñanza	47
Colposcopia diferencial	47
<i>Parte 1: El mosaico</i>	49
<i>Parte 2a: Los vasos – vascularización</i>	59
<i>Parte 2b: Los vasos – punción</i>	67
<i>Parte 3: epitelio blanco acético / zona de transformación atípica</i>	73
<i>Parte 4: Leucoplasia</i>	82
<i>Parte 5: Erosión – úlcera</i>	90
SERIE DE ENSEÑANZA CON HALLAZGOS ANORMALES MONOSCÓPICOS	99
SERIE DE ENSEÑANZA CON HALLAZGOS ANORMALES ESTEREOSCÓPICOS	113
Hallazgos diversos	131
SERIE DE ENSEÑANZA CONCLUSIONES VARIAS MONOSCÓPICAS	131
SERIE DE ENSEÑANZA CONCLUSIONES VARIAS ESTEREOSCÓPICAS	145
La biopsia dirigida colposcópicamente, biopsia objetivo	162
SERIE DE ENSEÑANZA BIOPSIA DIRIGIDA	165
VAGINA	173
SERIE DE ENSEÑANZA VAGINA, MONOSCÓPICA	173
SERIE DE ENSEÑANZA VAGINA, ESTEREOSCÓPICA	185
VULVA – VULVOSCOPIA	199
Vulvoscoopia diferencial	
<i>Parte 1: Ayuda de diagnóstico mediante colposcopia y pruebas de color</i>	203
<i>Parte 2: Liqueen escleroso vulvar y vulvoscoopia</i>	211
<i>Parte 3: neoplasia intraepitelial de la vulva a. Lesiones blancas – leucoplasia</i>	218

<i>Parte 4: neoplasia intraepitelial de la vulva b. Lesiones rojas – eritroplaquia</i>	226
<i>Parte 5: neoplasia intraepitelial de la vulva. Lesiones de color pardo oscuro</i>	232
SERIE DE ENSEÑANZA VULVOSCOPIA, MONOSCÓPICA	239
SERIE DE ENSEÑANZA VULVOSCOPIA, ESTEREOSCÓPICA	253
SEIDL, ST. & SCHOMANN, P.	
COLPOSCOPIA DEL PENE (PENESCOPIA)	277
SERIE DE ENSEÑANZA CON ILUSTRACIONES MONOSCÓPICAS DEL PENE	281
SEIDL, ST.	
Tratamiento ambulatorio	289
TRATAMIENTO AMBULATORIO, SERIE DE ENSEÑANZA	291
ADAPTADOR DE SMOG	308
KOSSAGK, CH.	
Opciones de terapia operatoria moderna cirugía genital en clínica ambulatoria	309
SEIDL, ST.	
MAMILA – AREOLA/PEZÓN – MAMILOSCOPIA	325
SERIE DE ENSEÑANZA CON ILUSTRACIONES MONOSCÓPICAS DE MAMILOSCOPIA	327
SERIE DE ENSEÑANZA CON ILUSTRACIONES ESTEREOSCÓPICAS DE MAMILOSCOPIA	341
COLPOSCOPIA FUNCIONAL	352
SERIE DE ENSEÑANZA COLPOSCOPIA FUNCIONAL	355
DISHIGROSIS	364
SERIE DE ENSEÑANZA DISHIGROSIS	364
HALLAZGOS COLPOSCÓPICOS ESPECIALES	369
SERIE DE ENSEÑANZA CONCLUSIONES COLPOSCÓPICAS ESPECIALES	369
PROCESO COLPOSCÓPICO CONTROL DE HALLAZGOS	373
SERIE DE ENSEÑANZA OBSERVACIONES COLPOSCÓPICAS DE DESARROLLO de hallazgos, a corto, mediano y largo plazo	373
Índice de materias	385
Bibliografía	391
Expresiones de agradecimientos	395
Información técnica para la visualización de la serie didáctica	396