



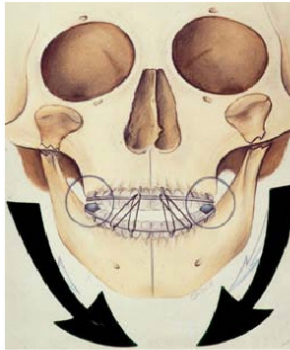
Hans-Albert Merten (Autor)

Khalid Sultana (Autor)

**Früh- und Spätergebnisse nach konservativer
frühfunktioneller Exstionstherapie bilateraler
Kiefergelenkfortsatzfrakturen**

Khalid Sultana, Hans-Albert Merten

**Früh- und Spätergebnisse nach konservativer
frühfunktioneller Exstionstherapie bilateraler
Kiefergelenkfortsatzfrakturen**



Cuvillier Verlag Göttingen

<https://cuvillier.de/de/shop/publications/2617>

Copyright:

Cuvillier Verlag, Inhaberin Annette Jentsch-Cuvillier, Nonnenstieg 8, 37075 Göttingen,
Germany

Telefon: +49 (0)551 54724-0, E-Mail: info@cuvillier.de, Website: <https://cuvillier.de>

1. Einleitung:

1.1. Mechanismen, Ursachen und Diagnostik von Gelenkfortsatzfrakturen

Gewalteinwirkungen unterschiedlicher Genese auf den Unterkiefer können zu *direkten* und *indirekten* Frakturen führen (Müller 1973). Bei äußerer Gewalteinwirkung ist der Kiefergelenkfortsatz (Collum mandibulae) hierbei als „*locus minoris resistentiae*“ einer besonderen Gefährdung ausgesetzt. Frakturen im Bereich des Collum mandibulae (CM) zählen deshalb mit zu den häufigsten Frakturen des Gesichtsschädels (Marker et al. 2000, Moos 1998, Pape und Altfeld 1973). Tabelle 1 zeigt, dass annähernd 25-30% der Unterkieferfrakturen im Bereich des Gelenkfortsatzes lokalisiert sind (Austermann 2002).

Tabelle 1: Häufigkeit des Auftretens von Unterkieferfrakturen in den einzelnen Kieferabschnitten

<u>Frakturregion</u>	<u>Häufigkeit (%)</u>
Gelenkfortsatz	25-30
Kieferwinkel	20-25
Symphysenregion	15-20
Eckzahnregion	5-10
Prämolarenregion	ca.10
Molarenregion	7-9
Aufsteigender Unterkieferast (ohne Gelenkfortsatz)	2-4
Muskelfortsatz	ca. 1

(Tabelle 1 aus: Austermann 2002, Seite 322)

Wie kinematographische Aufzeichnungen der Bruchvorgänge an 37 menschlichen Leichenschädeln ergaben (Müller 1973), führen Krafteinwirkungen auf die Kinnmitte häufig zu bilateralen Gelenkfortsatzfrakturen (BGFF), dagegen paramedian auftreffende Kräfte zu unilateralen Gelenkfortsatzfrakturen (UGFF) auf der kontralateralen Seite. Kondyläre Frakturen (Gelenkwalzenbrüche) entstehen durch Abscherung infolge eines Aufschlages im Bereich des Kinns lateral der Symphyse, wobei der Unterkiefer nach posterior verlagert wird. Der abstützenden Gelenkpfanne kommt bei der Entstehung derartiger Brüche eine besondere Rolle zu, da in den oben genannten kinematographischen Untersuchungen am isolierten Unterkiefer die Erzeugung von kondylären Frakturen nicht gelang.

Gelenkfortsatzfrakturen (GFF) treten häufig *indirekt* in Kombination mit *direkten* Frakturen des Unterkieferkörpers auf. Neben den *kombinierten* Gelenkfortsatzfrakturen (KGFF) treten in Abhängigkeit des Frakturmechanismus auch *isolierte* Gelenkfortsatzfrakturen (IGFF) in Erscheinung, die als *unilaterale* Gelenkfortsatzfrakturen bzw. *bilaterale* Gelenkfortsatzfrakturen imponieren. Auch KGFF können unilateral bzw. bilateral auftreten. Frakturbedingt resultiert häufig eine Dislokation der entsprechenden Fragmente, dies insbesondere dann, wenn sich die einwirkende Kraft durch den Bruchmechanismus biomechanisch nicht vollständig erschöpft hat. Hierbei reißt der die Fragmente verbindende Periostmantel an der Bruchstelle ein und der physiologische Zug der aktivierten Kaumuskulatur bewirkt eine Dislokation der Fragmente, wobei das proximale Fragment des Gelenkfortsatzes überwiegend nach medial disloziert bzw. luxiert werden kann (Baker et al. 1998, Joos und Kleinheinz 1998, Müller 1973).

Eine Vielzahl von unterschiedlichen Parametern ist für den jeweiligen Frakturtypus bestimmend. Hierbei relevant sind unter anderem die *Stärke* und die *Richtung* der einwirkenden Kraft sowie deren *Angriffspunkt* am Unterkieferkörper, ferner die *Position* des Unterkiefers zum Zeitpunkt der Gewalteinwirkung, der *Tonus* der periartikulären Muskulatur sowie insgesamt die *Stabilität* des Unterkieferknochens (Austermann und Lisiak 1980). Darüber hinaus ist das Ausmaß der *Bezahnung* von Bedeutung (Merten und Wiese 1992). Die Inzidenz *kindlicher* GFF ist deutlich geringer im Vergleich zu Erwachsenen (James 1985). Eine Erklärung für die relativ geringe Inzidenz ist die hohe Elastizität des kindlichen Unterkieferknochens und der schützende, elastische Weichteilmantel. Des Weiteren ist bei Kindern die besondere Unfallgenese zu beachten. Auch im *zahnlosen, atrophischen* Unterkiefer der meist älteren Patienten ist die Inzidenz von Unterkieferfrakturen sowie GFF mit ca. 5% deutlich geringer als im teil- bzw. vollbezahnten Gebiss (Merten und Wiese 1992). Auch hier sind neben biofunktionellen Kompensationen der Knochenstruktur die spezifischen Frakturursachen zu berücksichtigen, wie z.B. Stürze im Rahmen synkopaler Ereignisse. Im Unterschied hierzu sind bei den übrigen Patienten Verkehrsunfälle, Stürze, Rohheitsdelikte sowie Arbeits- und Sportunfälle die Hauptursache für GFF (Marker et al. 2000, Müller 1975, Pape und Altfeld 1973).

Zur *Diagnostik* und *Therapie* von GFF ist der jeweilige individuelle *Funktionsstatus* im Kontext mit repräsentativen *radiologischen* Befunden heranzuziehen. Als *unsichere Frakturzeichen* einer GFF imponiert infolge eines Bruchspalthämatoms häufig eine *Schwellung* respektive *Druckdolenz* über dem betroffenen Kiefergelenk. Dem Bruchmechanismus entsprechend findet man bei BGFF als *unsicheres Frakturzeichen* häufig eine *Kinnplatzwunde*. Des Weiteren ist ein *Stauchungsschmerz*, der bei Druck auf das Kinn ausgelöst werden kann, ein indirekter Hinweis für das Vorliegen einer GFF (Abb. 1). Infolge des *intrakapsulären Ödems* besteht eine schmerzbedingte Limitation der Mundöffnung mit einer hieraus resultierenden *Okklusionsstörung* im Sinne einer Bonnet-Schonhaltung.

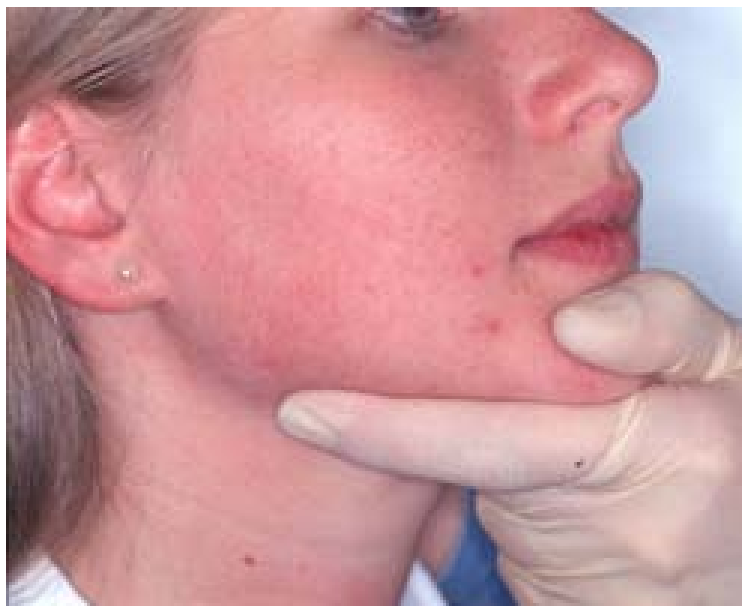

Abbildung 1: Durch Druck auf das Kinn kann als unsicheres Frakturzeichen ein Stauchungsschmerz bei Vorliegen einer GFF ausgelöst werden

Des Weiteren kann durch Platzierung des kleinen Fingers in den äußeren Gehörgang häufig indirekt eine limitierte Rotation des betreffenden Gelenkkopfes bei der Mundöffnung nachgewiesen werden (Abb.2). Bei einer Luxationsfraktur ist zusätzlich eine „leere“ Gelenkpfanne zu ertasten. *Sichere Frakturzeichen* für eine GFF, wie Luxationen und Dislokationen, sind oftmals nur durch *bildgebende Verfahren* darzustellen. Mögliche *Creptationes* (Reibegeräusche bei der Mundöffnung) sind ebenfalls als *sichere Zeichen* einer GFF zu werten, welche leicht durch präaurikuläre Auskultation mittels Stethoskop zu ermitteln sind.

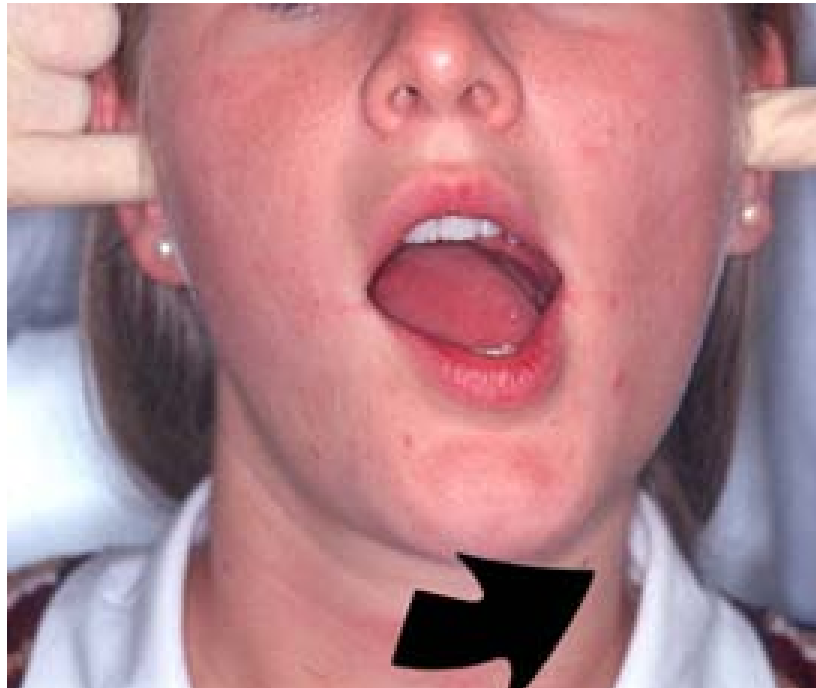

Abbildung 2: Als unsicheres Frakturzeichen einer GFF kann durch Platzierung der kleinen Finger in die äußeren Gehörgänge häufig indirekt eine limitierte Rotation des betreffenden Gelenkkopfes bei der Mundöffnung nachgewiesen werden

Beim Kieferschlussmechanismus kommt es durch Aktivierung der entsprechenden Muskeln (M. masseter, M. pterygoideus medialis, M. temporalis) zu einer Verkürzung des Ramus mandibulae auf der frakturierten Seite. Hieraus resultiert ein vorzeitiger Kontakt im Molarenbereich mit Entstehung eines *offenen Bisses* auf der *gesunden* Seite (Abb. 3). Bei BGFF kommt es durch den Muskelzug zu einer *Rückverlagerung* des Unterkiefers mit *frontal offenem Biss* (Abb. 4 und 5). Bei UGFF unterhalb der Ansatzlinie des M. pterygoideus lateralis weicht der Unterkiefer bei der Vorschubbewegung und bei der Mundöffnung infolge fehlender Muskelfunktion zur *kranken* Seite ab (Abb. 2). Frakturen der *Gelenkwalze* können durch *intrakapsuläre Ödeme* zu einer *Verlagerung des Unterkiefers* zur *gesunden* Seite führen.

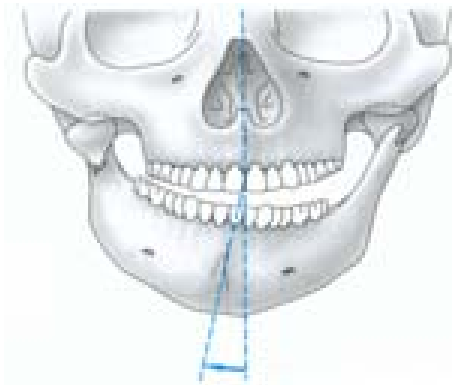


Abbildung 3: Abweichung der Mittellinie zur frakturierten Seite mit seitlich offenem Biss auf der kontralateralen Seite bei UGFF

(Abbildungen 3 und 4 aus: Horch 1997, Seite 96)

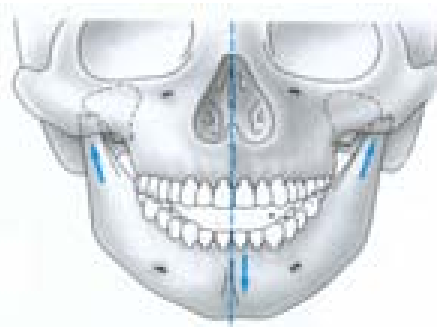

Abbildung 4: Frontal offener Biss ohne Mittellinienabweichung jedoch mit Rücklage des Unterkiefers bei BGFF

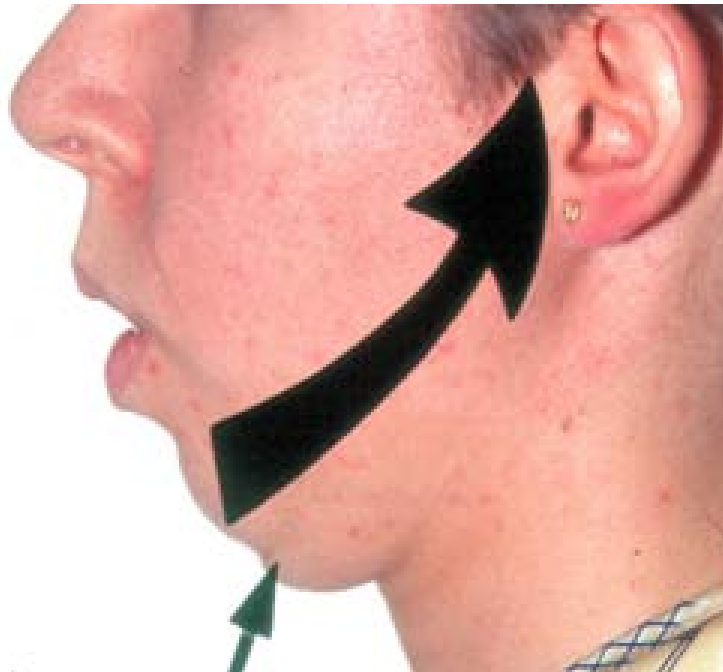

Abbildung 5: Patient mit Unterkieferrücklage und frontal offenem Biss nach BGFF

Neben der aufgeführten *klinischen Diagnostik von GFF* ist die *röntgenologische Darstellung* des Kiefergelenks in *zwei Ebenen* notwendig. Als *Routineverfahren* hat sich die *Panoramaschichtaufnahme* (Orthopantomogramm/OPG) sowie die Darstellung der aufsteigenden Unterkieferäste im posterior-antierem Strahlengang nach Clementschitsch (1948) bewährt, die insgesamt eine gute Übersicht über die Position der Gelenkköpfe, die aufsteigenden Unterkieferäste sowie das CM ermöglichen. Zusätzlich können hiermit auch Frakturen des Unterkieferkörpers, die nicht selten mit GFF kombiniert sein können, erkannt werden. Die Darstellung der Frakturverläufe der *Gelenkwalze* gelingt meist nur mittels *Computertomographie* (Abb. 6a und 6b). Rupturen bzw. Dislokationen des Discus interarticularis lassen sich am besten mittels *Magnetresonanztomographie* (eventuell mit zusätzlicher Kontrastmittelgabe) nachweisen (Hüls et al. 1987, Özmen et al. 1998).

Außerdem können diese Schichtaufnahmen die begleitenden Weichteilverletzungen darstellen. Des Weiteren können, wie neuere Untersuchungen zeigen (Patonay et al. 2002), mit *sonographischen Verfahren* morphologische Strukturen im Bereich des Kiefergelenks erfasst werden. Die Bedeutung sonographischer Verfahren für die Kiefergelenkdiagnostik kann zum gegenwärtigen Zeitpunkt noch nicht sicher eingeschätzt werden und stellt zur Zeit noch kein Routineverfahren im Rahmen der Frakturdiagnostik von GFF dar.

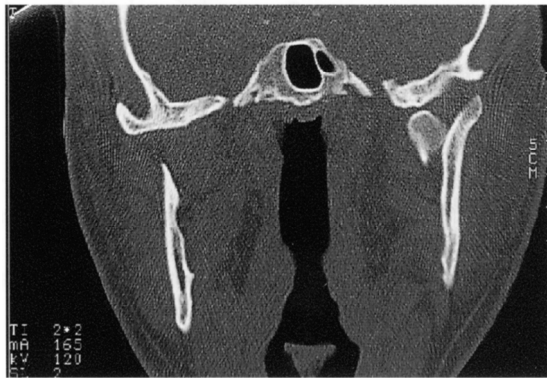

Abbildung 6a

Darstellung einer nach medial luxierten subkapitulären linksseitigen GFF im koronaren CCT (Abb.6a) und einer intrakapsulären GFF (Typ VI nach Spiessl und Schroll, 1972) im CT (Abb. 6b)

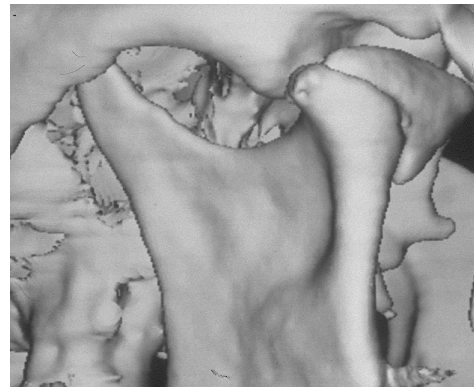


Abbildung 6b:

1.2. Behandlungsmodalitäten bei Kiefergelenkfortsatzfrakturen

1.2.1. Überblick der konservativen Versorgung von Gelenkfortsatzfrakturen

Bei der konservativen Versorgung von UGFF bzw. BGFF finden sich in der Literatur unterschiedliche Behandlungsschemata, mit hieraus resultierenden, zum Teil differenten Behandlungsergebnissen. Insbesondere werden nicht zufriedenstellende Behandlungsergebnisse oftmals dann gesehen, wenn die Patienten bei stark dislozierten GFF **über einen langen Zeitraum starr immobilisiert** wurden und **kein Hypomochlion** im Rahmen der konservativen Therapie verwendet wurde (Marker et al. 2000, Newman 1998, Silvennoinen et al.1994, Worsaae und Thorn 1994). Als mögliche Erklärung scheinen weniger die teils in Dislokation verheilten Kiefergelenkfragmente ursächlich hierfür zu sein, als vielmehr die durch eine lang andauernde starre intermaxilläre Fixation (IMF) hervorgerufene Alteration des muskulären Anteils des stomatognathen Systems.

In diesem Zusammenhang sei auf die Untersuchung von Newman (1998) hingewiesen, der die Behandlungsergebnisse von 61 Patienten mit BGFF verglich, von denen 39 ausschließlich *mit starrer IMF*, 13 *ohne* starre IMF und 9 mit *chirurgischer Reposition* und *Plattenfixation* behandelt wurden. Er fand in der Patientengruppe, die mit *starrer IMF* therapiert wurde, die schlechteren funktionellen Ergebnisse, was sich vor allem in einer stark reduzierten Mundöffnung äußerte. Zudem musste bei fünf der rein konservativ therapierten Patienten nach der Behandlung eine korrektive Umstellungsosteotomie (Dysgnathieoperation) durchgeführt werden. Entscheidend für das schlechtere Behandlungsergebnis der rein konservativ behandelten Patienten scheint auch hier die durchschnittlich 37 Tage lang dauernde *starre IMF* mit vermutlich hieraus resultierender *reaktiver Veränderung*, d.h. *Kontraktion der Kaumuskulatur*,

zu sein. Hinzu kommt, dass bei der Therapie dieser Patienten *kein Hypomochlion* verwendet wurde.

Auch von anderen Autoren wird bestätigt, dass eine *starre IMF* zu reduzierter Mundöffnung und zu weiteren Problemen führen kann. Amaratunga (1987) fand eine signifikant reduzierte Mundöffnung sechs Monate nach der Therapie von Patienten mit GFF mittels *starrer IMF*. Throckmorton und Ellis (2000) stellten bei der abschließenden Untersuchung von 74 konservativ versorgten Patienten mit GFF fest, dass der *Verzicht auf die starre IMF* bei Patienten mit GFF die Voraussetzung für *gute funktionelle Ergebnisse* ist.

Glineburg et al. (1982) konnten hierzu ergänzend im Tierversuch an Affen nachweisen, dass eine lang andauernde ausschließlich *starre IMF* zu histologisch degenerativen Veränderungen im Gelenknorpel mit beträchtlicher Verdünnung und Veränderung in der Struktur des Knorpels führt.

Das aktuelle Behandlungsregime bei der *konservativen Therapie* von GFF an 90 Zentren für MKG-Chirurgie hinterfragten Teltzrow et al. (2003) im Rahmen einer nationalen Fragebogenaktion. Hierbei konnte aufgezeigt werden, dass die von den meisten Behandlungszentren vorgesehene Gesamtimmobilisationszeit (sowohl elastische Gummizüge als auch *starre IMF*) im Durchschnitt ca. *3 Wochen* beträgt. Die am häufigsten empfohlene Dauer der *starrten IMF mit Drahtligaturen* wird mit *2 Wochen* angegeben. Des Weiteren ergab die Befragung, dass annähernd ein Drittel (ca. 28%) der Behandlungszentren eine „*elastische*“ *IMF mit intermaxillären Gummizügen* für ausreichend erachten.

Unter Berücksichtigung von Literaturangaben zeigt sich, dass eine *starre IMF im Rahmen der konservativen Therapie von GFF* weit verbreitet ist. Lediglich über die *Dauer der starren IMF* differieren die Auffassungen in der Literatur. Laut Seeger et al. (1980) sollte die Immobilisierung nicht länger als *8-10 Tage* dauern. Kluge et al. (1988) geben *10-14 Tage* an, Stoll und Ewers (1980) bevorzugen zwei Wochen, Rahn et al. (1989) halten eine *dreiwöchige Immobilisierung* für zweckmäßig. Feifel et al. (1996) beschreiben eine *starre Immobilisierung* für durchschnittlich *23 Tage*. Marker et al. (2000) sprechen sich für eine *sechs Wochen* andauernde *starre IMF*, bei mit Frakturen des Unterkieferkörpers kombinierten GFF aus und für eine *vierwöchige starre IMF* bei isolierten Frakturen des Gelenkfortsatzes. Bei Patienten mit gesicherter habitueller Okklusion verzichtet Marker ganz auf die intermaxilläre Fixation. Leider wird in den meisten Literaturangaben das Auftragen eines *Hypomochlions* nicht explizit erwähnt, so dass überprüfbare Angaben zu dieser wichtigen zusätzlichen Behandlungsstrategie oftmals nicht vorliegen. Ein wissenschaftlicher Vergleich diesbezüglicher Untersuchungen ist daher oftmals nur bedingt gegeben. Widersprüchliche Angaben zum Behandlungserfolg der jeweiligen konservativen Behandlungsmethode finden hierin eine mögliche Erklärung.

Walker (1994) verzichtet bei *Kindern* mit Frakturen des Gelenkfortsatzes bei regelrechter Okklusion auf die intermaxilläre Fixation und hält eine regelmäßige Beobachtung der Patienten über einen Zeitraum von 3 Monaten für ausreichend. Ergeben sich in diesem Zeitraum Okklusionsstörungen, so erfolgt das Einbinden von Drahtbogenkunststoffschienen und das Einsetzen von Führungsgummis, wobei diese aber nur nachts getragen werden sollen. Bei *erwachsenen Patienten* spricht sich Walker (1994) allerdings aufgrund der größeren Kraft der Kaumuskulatur und der damit verbundenen dislozierenden Kräfte für die grundsätzliche Verwendung von Drahtbogenkunststoffschienen und Führungsgummis aus. Dagegen befürworten Thiele und Marcoot (1985) den Verzicht auf die IMF bei gering dislozierten Frakturen und regelrechter Okklusion auch bei Erwachsenen.

Thiele und Marcoot (1985) beschreiben den Verzicht auf die IMF bei Patienten mit GFF. Die Therapie soll hier vor allem durch Mundöffnungsbewegungen vor dem Spiegel erfolgen, wo-

bei durch Handdruck auf die frakturierte Seite eine Deviation des Unterkiefers vermieden werden soll. Voraussetzungen für diese Therapieform sind nach Thiele und Marcoot (1985):

1. einseitige nicht oder nur gering dislozierte Frakturen; 2. bei beidseitigen Frakturen sollte mindestens eine Fraktur nicht disloziert sein; 3. eine begleitende Fraktur des Unterkieferkörpers sollte nicht oder nur gering disloziert sein; 4. Vorliegen einer regelrechten Okklusion.

Auch Ghazal et al. (2004) berichten über gute Ergebnisse nach konservativer Therapie von GFF, ohne die Verwendung einer starren IMF. Die Therapie bestand hier lediglich aus regelmäßiger Beobachtung der Patienten und Verordnung von weicher Kost, wobei für diese Art der Therapie nur Patienten mit undislozierten Frakturen und Normokklusion ausgewählt wurden.

Die internationale Konferenz zur Behandlung von Gelenkfortsatzfrakturen in Groningen/Niederlande (Bos et al. 1999) kam zu dem Konsensus, dass es keinen Beweis für einen Therapievorteil durch die Verwendung einer starren IMF gibt, gleichzeitig aber die Gefahr besteht, die Gelenkfunktion durch die starre IMF negativ zu beeinflussen. Aufgrund der relativen Therapiebreite empfehlen Bos et al. (1999) intermaxilläre Führungsgummis im Rahmen der rein konservativen Therapie von GFF für 1-6 Wochen.

Als weitere Optionen bei der konservativen Therapie von GFF wird von einigen Autoren die Behandlung mit *funktionskieferorthopädischen Geräten*, dies vor allem im Wachstumsalter, propagiert (Hirschfelder et al 1987, Spitzer und Zschiesche 1986). Im Konstruktionsbiss wird der Unterkiefer hierbei ca. 3 mm nach kaudal gesenkt und zusätzlich protrudiert. Funktionsdynamisch wird durch Abstützung im Molarenbereich eine **Hypomochlionwirkung** erzielt. Die Tragezeit wird schrittweise bis zum Ende der Therapie nach 6 bis 12 *Monaten* reduziert (Schendel et al. 1991).

Schendel et al. (1991) verglichen die Behandlungsergebnisse einer alleinigen Therapie mit funktionskieferorthopädischen Apparaturen mit der Behandlung nach vorhergehender zusätzlicher IMF. Sie kamen zu dem Ergebnis, dass sich mit der alleinigen funktionskieferorthopädischen Therapie bessere Ergebnisse erzielen lassen, unter der Voraussetzung, dass keine begleitenden Unterkieferfrakturen vorliegen und der Patient kooperativ ist. Rahn et al. (1989) beschrieben ebenfalls gute Ergebnisse nach der alleinigen *funktionellen Aktivatorbehandlung* bei Patienten mit Wechselgebiss. Gute Erfolge mit alleiniger funktionskieferorthopädischer Therapie wurden auch von Spitzer und Zschiesche (1986) mitgeteilt. Hirschfelder et al. (1987) sahen darüber hinaus auch bei dislozierten GFF nach Einsatz von funktionsdynamischen kieferorthopädischen Geräten zufriedenstellende Behandlungsergebnisse. Feifel et al. (1992) verwendeten im Rahmen der konservativen Versorgung von GFF im Wachstumsalter orovestibuläre Platten und halten aufgrund der sehr guten klinischen und funktionellen Ergebnisse eine operative Reposition des luxierten Kiefergelenkköpfchens für kontraindiziert.

1.2.1.1. Die Verwendung des Hypomochlions im Rahmen der konservativen Therapie von Gelenkfortsatzfrakturen

Die Befragung von 90 Behandlungszentren in Deutschland durch Teltzrow et al. (2003) ergab, dass annähernd die Hälfte (ca. 49%) der Behandler ein *Hypomochlion als nicht geeignet zum geschlossenen Aufrichten von dislozierten Kiefergelenkfortsatzfrakturen ansehen*.

Eine weitere internationale Recherche von MKG-Chirurgen zur Therapiewahl von GFF wurde 1998 von Baker et al. durchgeführt. Die zum überwiegenden Teil aus den USA stammenden Daten von 69 Operateuren ergaben *eine hohe Akzeptanz für die Verwendung von Hypomochlia*, wobei jedoch der fehlende Beweis für die vorteilhafte Wirkung der Hypomochlia an-

geführt wurde. Die internationale Konferenz zur Behandlung von Gelenkfortsatzfrakturen in Groningen / Niederlande, in der die Beiträge von 15 Behandlern aus Europa und den USA diskutiert wurden, sah ebenfalls keinen eindeutigen Beweis für den Vorteil der Anwendung von Hypomochlia zur Distraction der Fragmente (Bos et al. 1999).

Auch Thiele und Marcoot (USA/1985), Hayward und Scott (USA/1993), Worsaae und Thorn (Dänemark/1994), Silvennoinen et al. (Finnland/1994), Walker (USA/1994), Widmark et al. (Schweden/1996), Newman (Großbritannien/1998) und Marker et al. (Dänemark/2000) erwähnen bei der konservativen Therapie von GFF nicht explizit den zusätzlichen Einsatz von Hypomochlia. Bei der Anwendung von Hypomochlia spielt, wie bereits erwähnt, die Höhe des verwendeten Hypomochlions eine wichtige Rolle. Feifel et al. (1996) beschreiben die Höhe des verwendeten Hypomochlions mit lediglich 3 - 4 mm. Jacobs (1983) empfiehlt ein nur 1 mm hohes Hypomochlion zwischen dem letzten Molaren-Antagonistenpaar. Eine effektive konservative Extensionstherapie („Distractionstherapie“) sollte nach Möglichkeit durch eine Reduktion der Höhe der Hypomochlia in Abhängigkeit vom Distraktionsfortschritt erreicht werden.

1.2.1.2. Behandlungsschema der konservativen Therapie von Gelenkfortsatzfrakturen an der Abteilung MKG-Chirurgie der Universitätsklinik Göttingen (1980 bis 2000)

Die konservative Therapie von GFF erfolgte entsprechend einer frühfunktionellen Extensionstherapie (FFET) in der Abteilung Mund-, Kiefer- und Gesichtschirurgie der Universitätsklinik Göttingen bis zum Jahre 2000 nach folgendem Behandlungsschema:

Nach dentaler Schienung nach *Schuchardt* im Ober- und Unterkiefer und ggf. funktionsstabiler axialer Druckplattenosteosynthese nach *Luhr* (1982) einer zusätzlichen Unterkieferkörperfraktur wurde in Abhängigkeit des Frakturtypus entweder ein- oder beidseitig im *distalen Unterkiefer jeweils ein Hypomochlion* aus selbsthärtendem Prothesenkunststoff auf den endständigen Molaren modelliert. Bei zahnlosen oder teilbezahnten Patienten mit Freundsituation erfolgte die Modellation des Hypomochlions im distalen Bereich auf der zuvor mit Minischrauben fixierten Prothese bzw. Teilprothese (Abb.7a-d).

Von 1980 bis 1990 wurden die GFF bis zum Abklingen des intrakapsulären Begleitödems für ca. 1 Woche *initial starr immobilisiert*. Seit 1991 wird auf eine starre intermaxilläre Fixation (IMF) in der *Frühphase* der konservativen Kollumfrakturtherapie verzichtet und anstatt dessen werden bereits *initial* frontal eingehängte, dauerelastische Gummizüge eingesetzt, wie auf dem Behandlungsschema dargestellt.